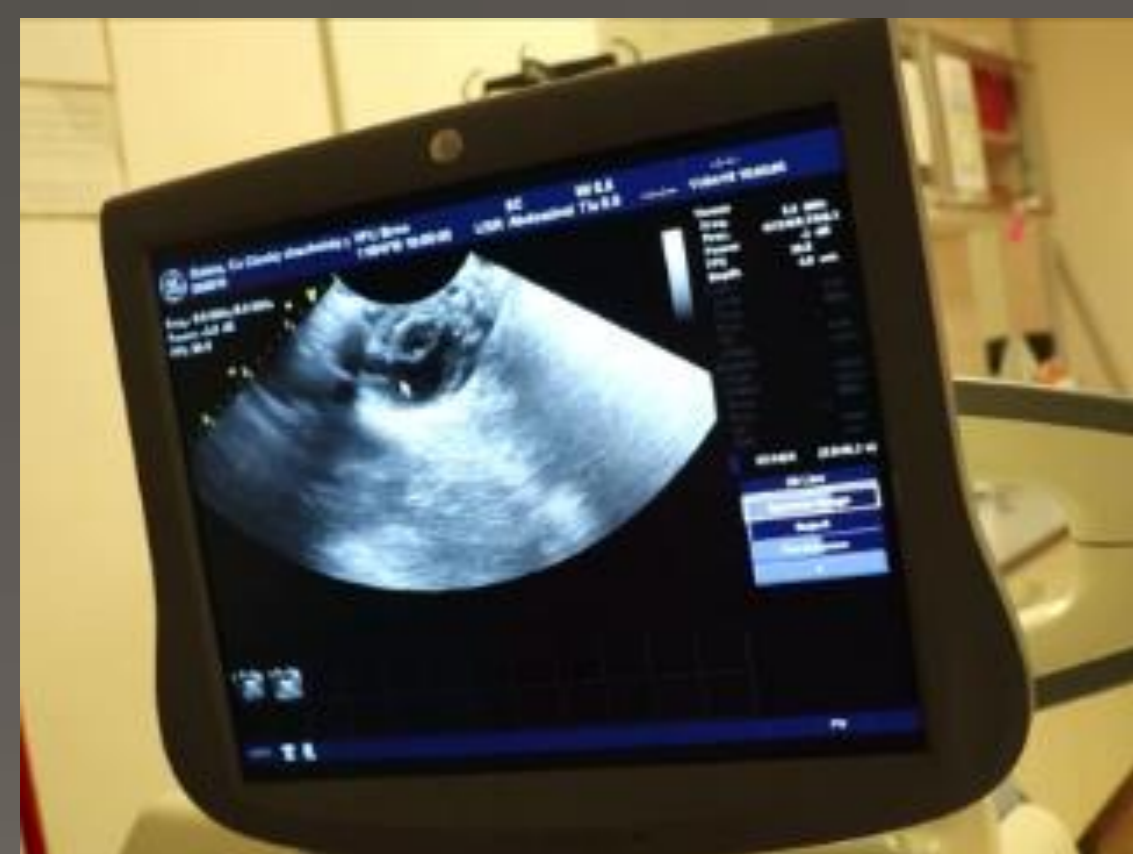

## Pomocní diagnostické kroky

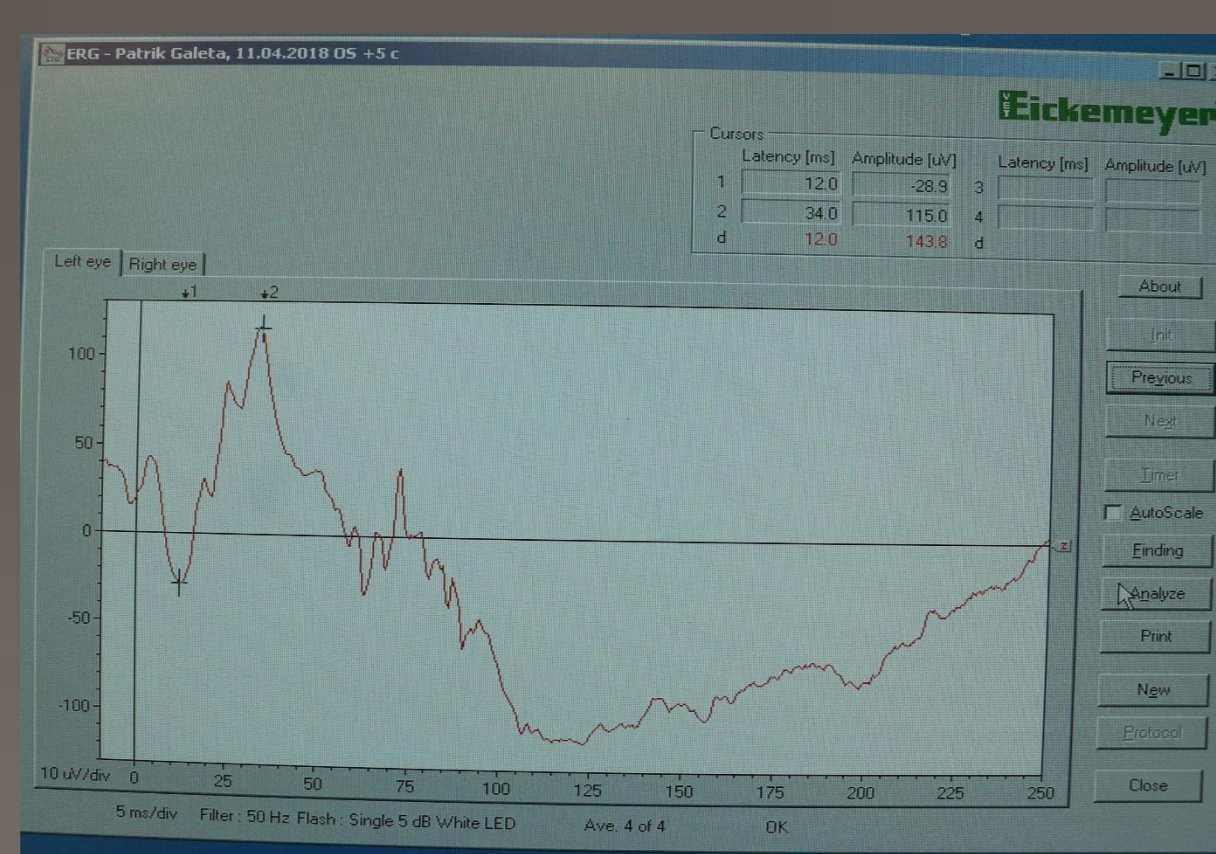
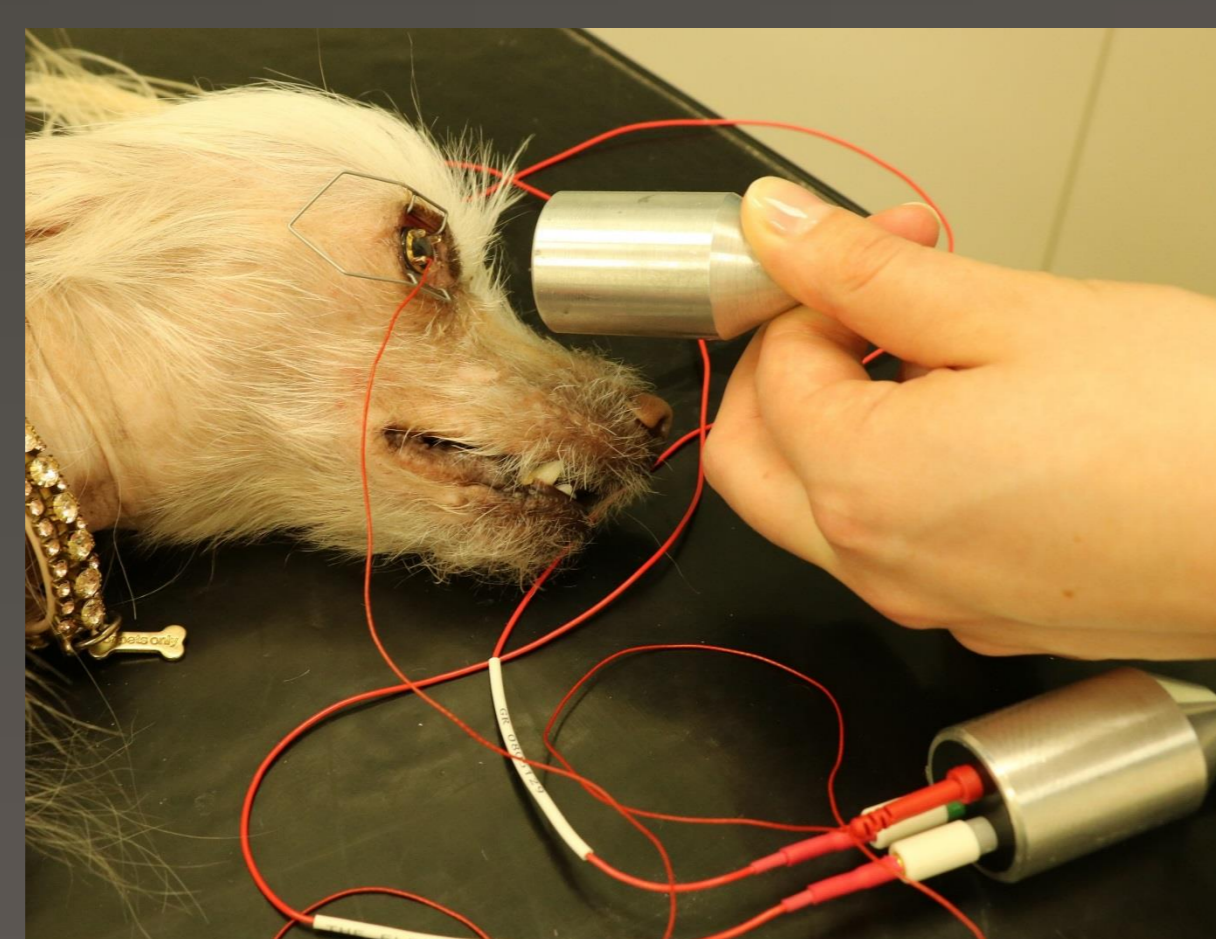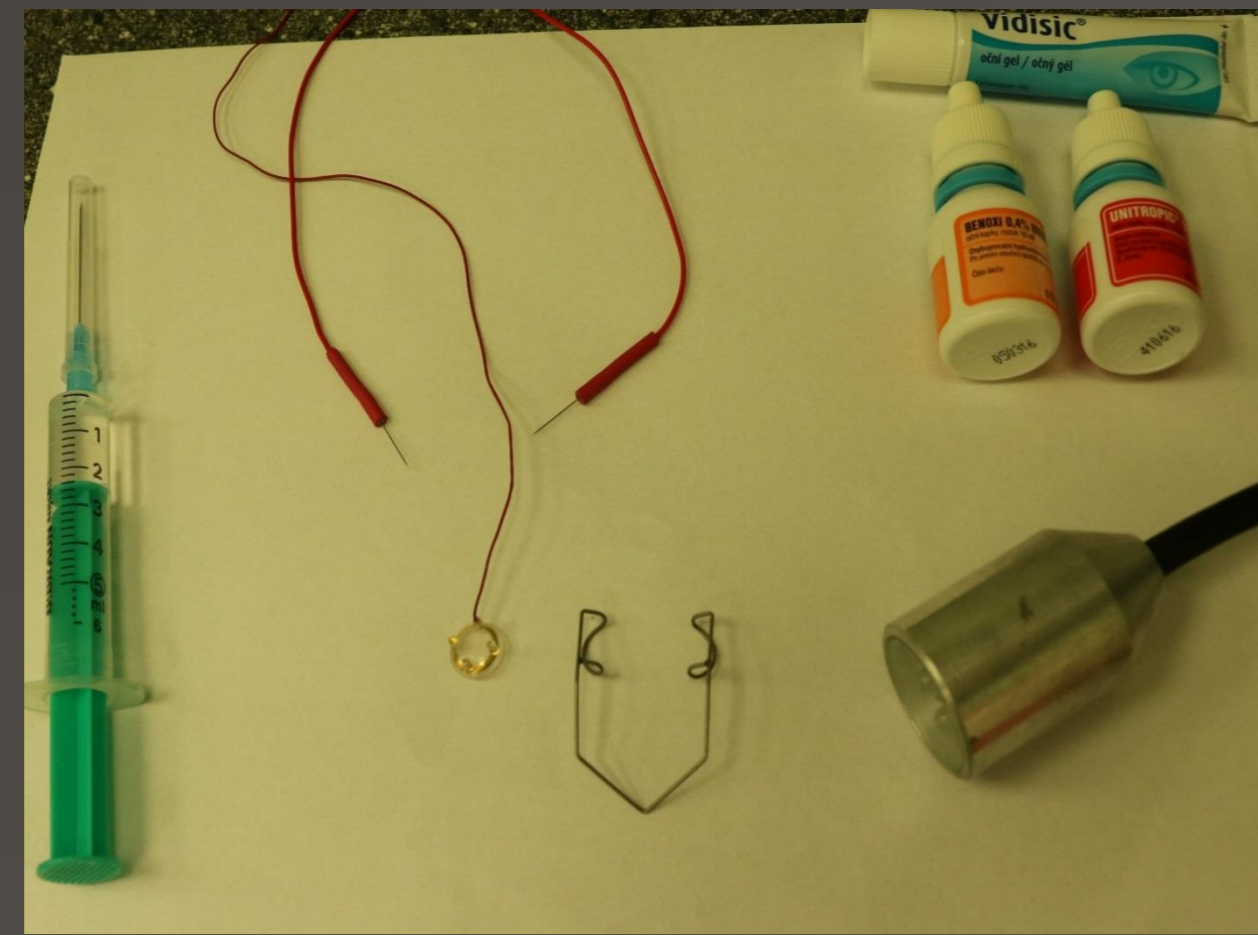
### Ultrazvukové vyšetření

- Při neprůhlednosti předního segmentu, příp. čočky
- Předoperační vyšetření katarakty
- Ultrazvuková sonda 12-15 MHz
- Příkladáme přímo na oko
- Lokální anestezie (oxybuprokain)



## ERG - elektroretinografie

- Záznam elektrického potenciálu vznikajícího při náhlé změně intenzity světla dopadajícího na sítnici
- Zjišťujeme retinální funkčnost nikoli vizuální funkce
- Sedace, anestezie, mydriáza
- Při neprůhlednosti předního segmentu, příp. čočky



Obranný reflex

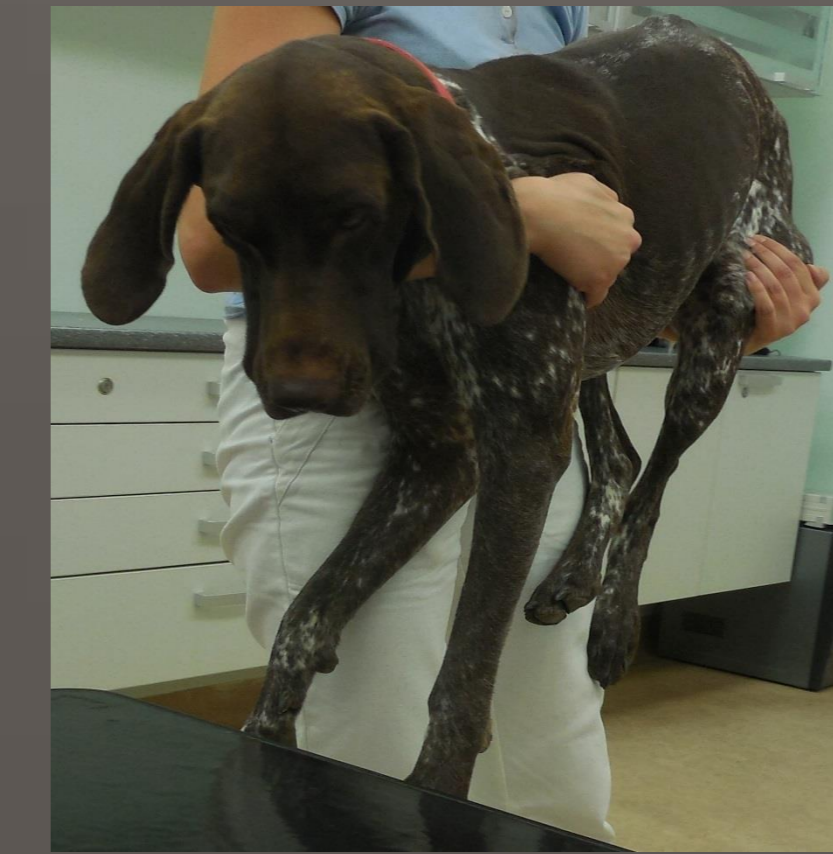

Reflex oslnění

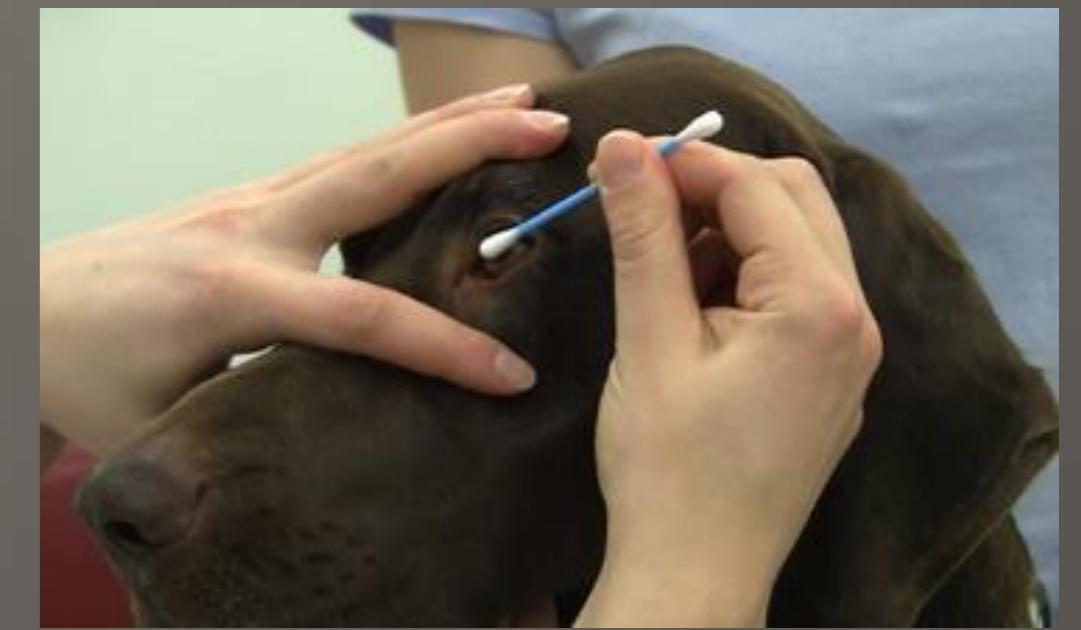

Chomáčekový test

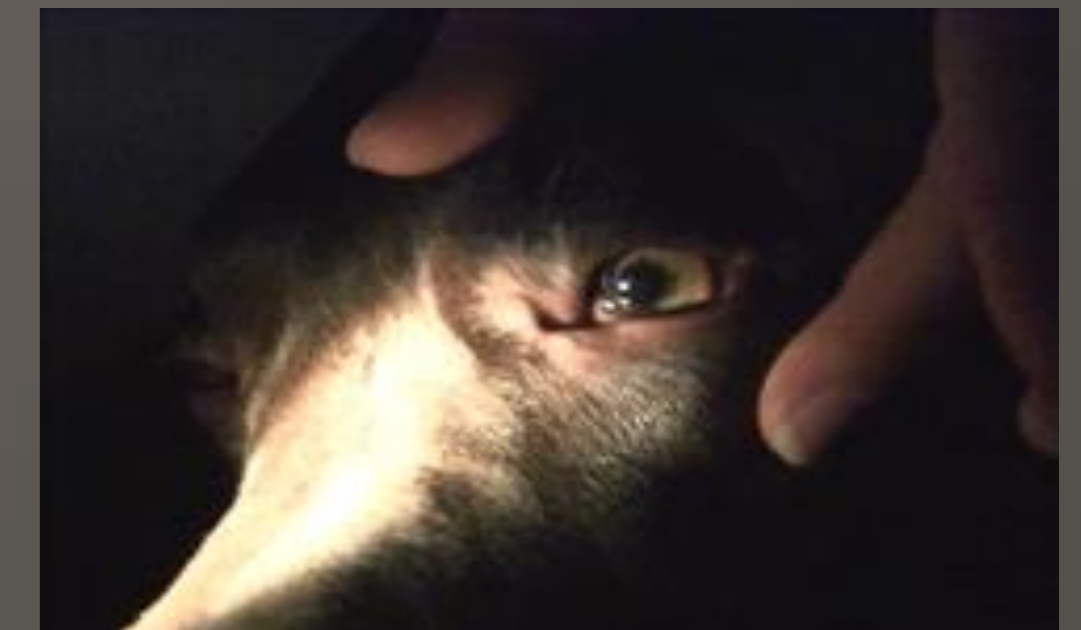
## Vizuální zkoušky a reflexy



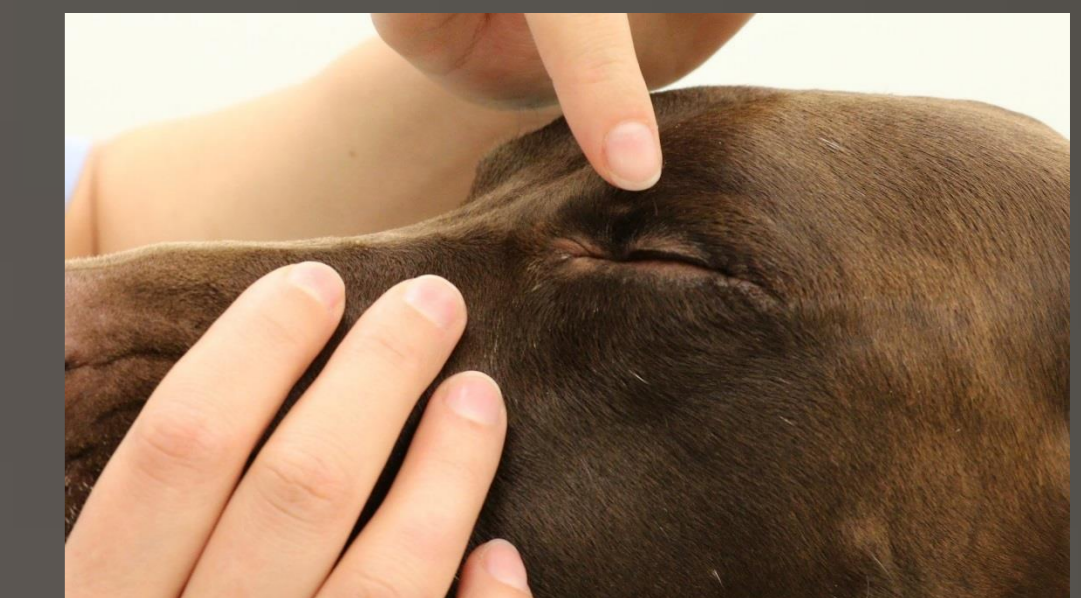
Hranová zkouška



Korneální reflex



Pupilární reflex



Palpebrální reflex

## Odběr vzorků

### Bakteriologické vyšetření

- Místa odběru:
  - Bulbární plocha třetího víčka
  - Everze a výtěr spodního víčka
  - Rohovka
  - Sterilní vatový tampón
  - Před aplikací léčiv a vyšetřením oka

### Cytologické vyšetření

- Lokální anestezie (*oxybuprokain*)
- Cytologický kartáček
- Tenkojehelná aspirační biopsie
- Podložní sklíčko
- Fixace vzorku
- Barvení vzorku

### Histologické vyšetření

- Chirurgická excize patologických struktur

### Parazitologické vyšetření

- Vyšetření sekretu Meibomských žláz

