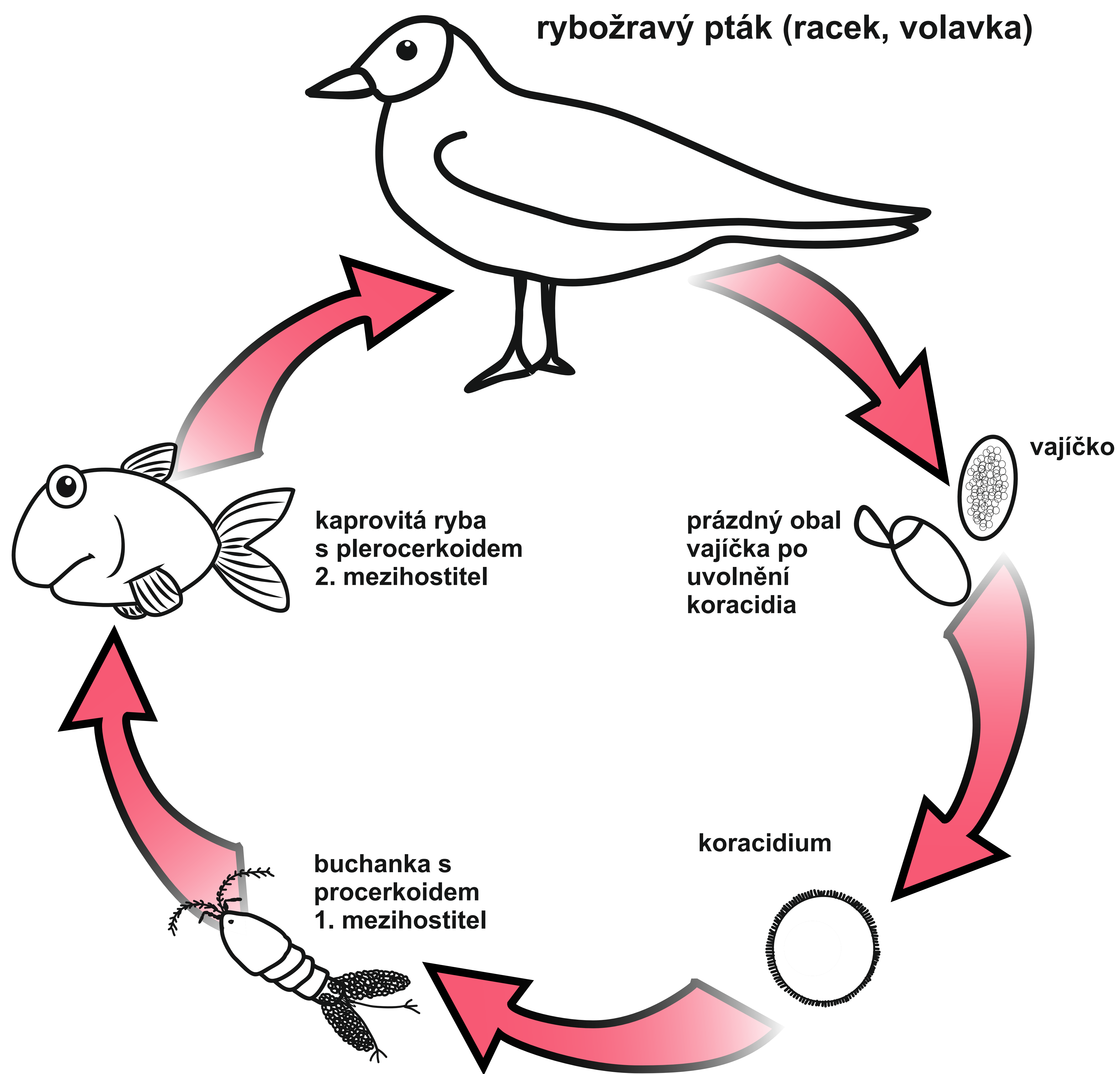
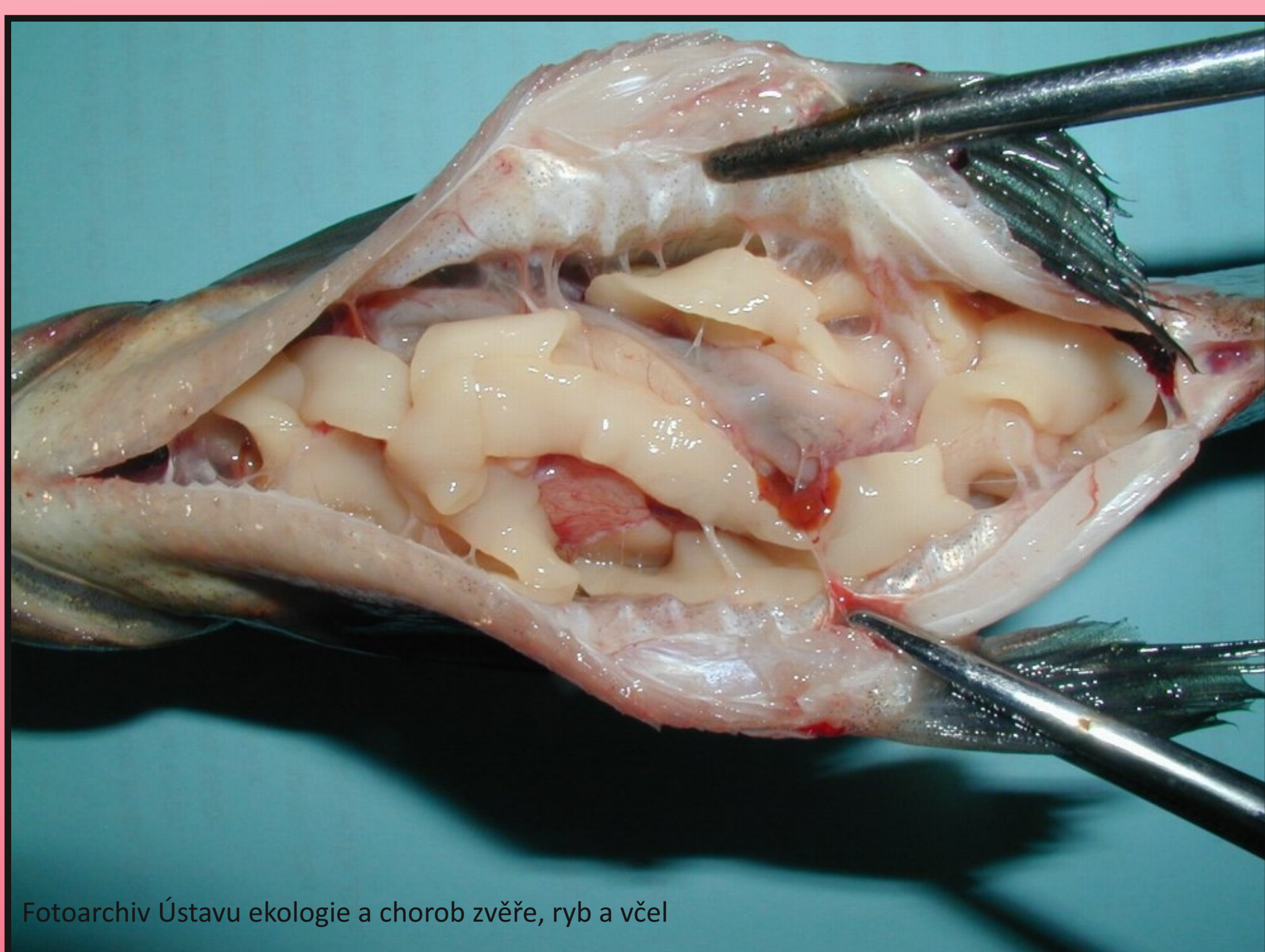


# VÝVOJOVÝ CYKLUS *Ligula intestinalis*



## Patologicko - anatomický nález:



Obr. 1. *Ligula intestinalis* - plerocerkoid v dutině tělní cejna velkého (*Abramis brama*)



Obr. 2. *Ligula intestinalis* - plerocerkoid