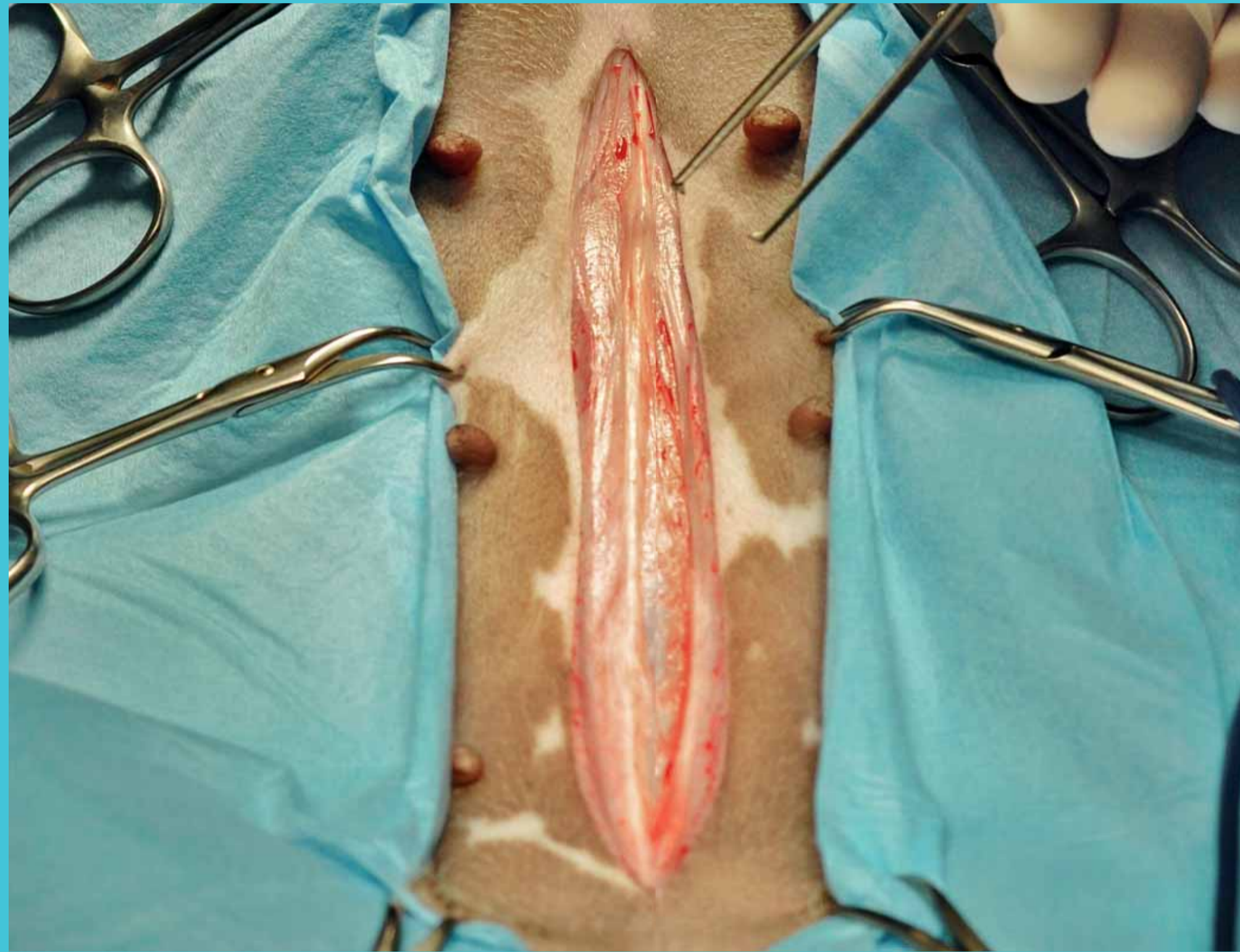


Laparotomie

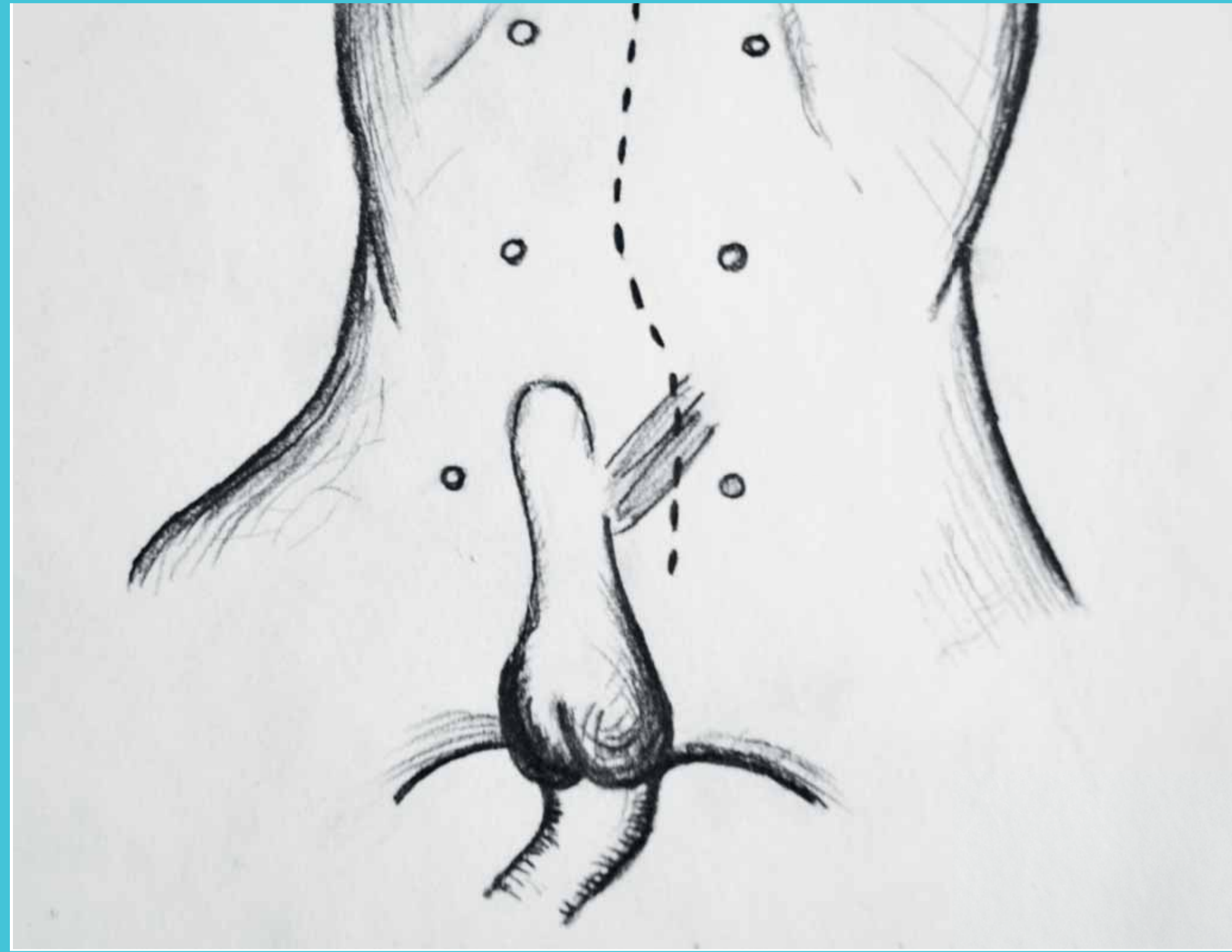
Přístup – Mediánní

- kraniální (od cartilago xiphoidea po umbilicus)
- mediální (v umbilikální oblasti)
- kaudální (od umbilikální oblasti po pubickou kost)
- Parakostální
- Laterální

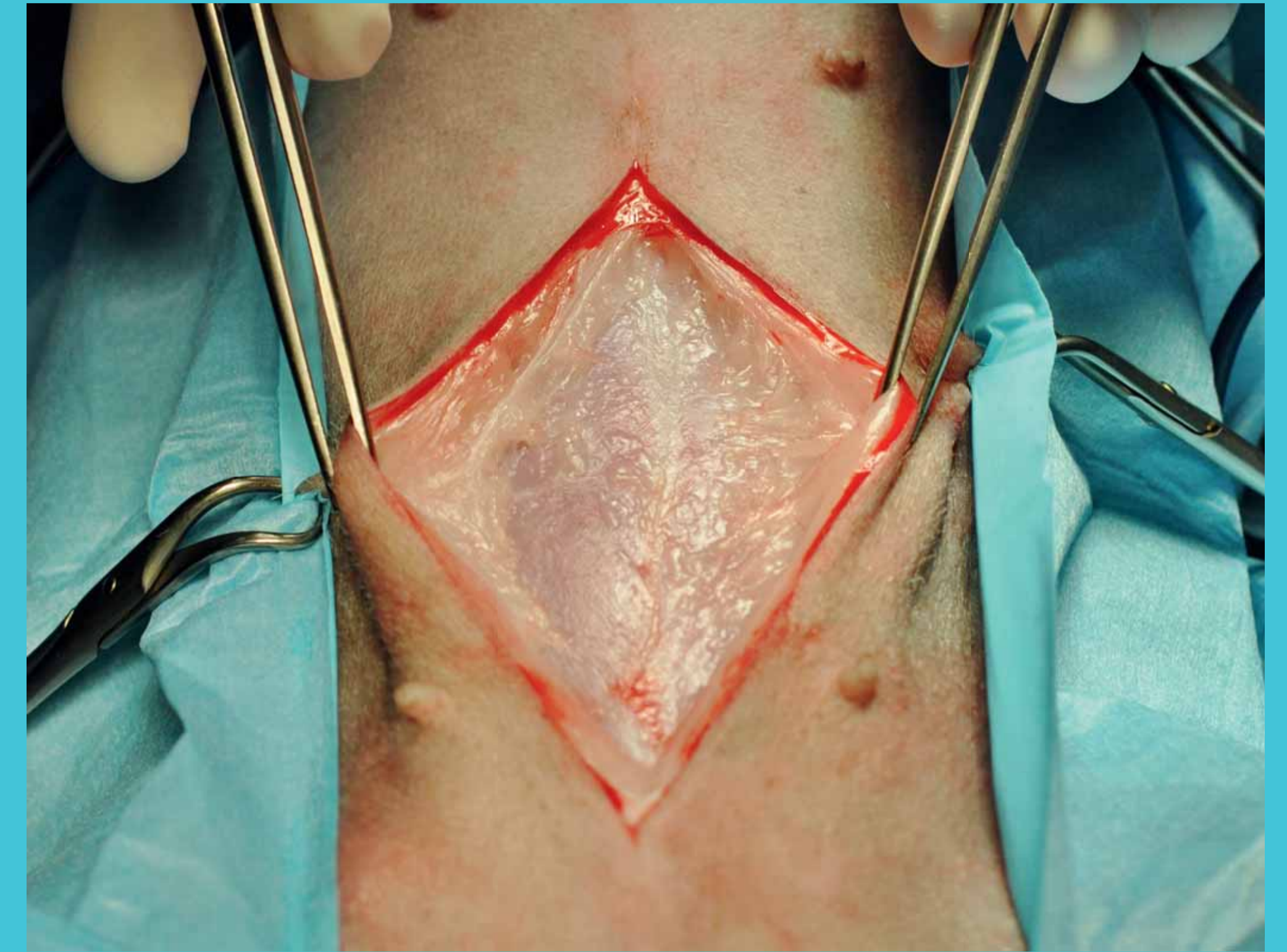
Postup



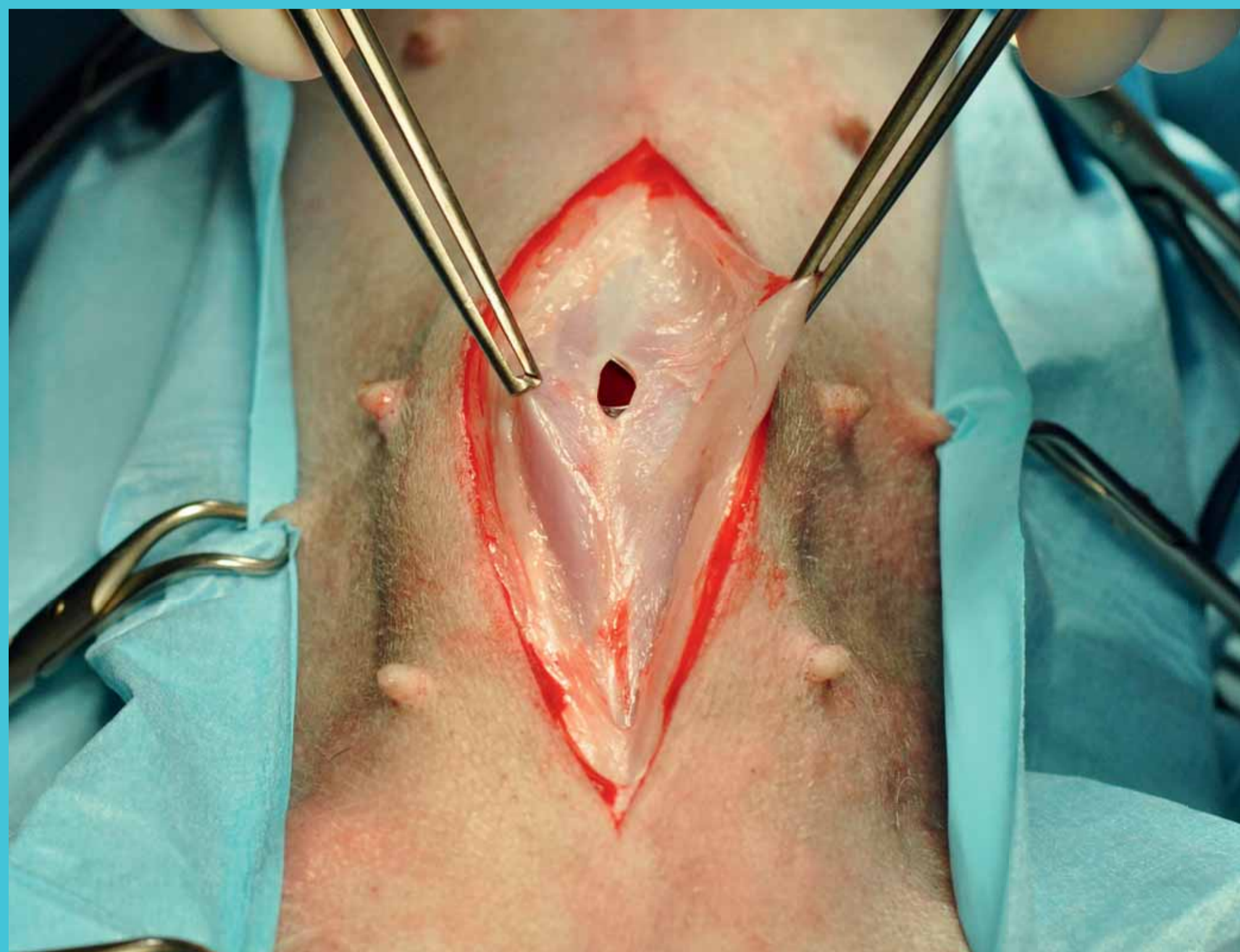
Obr. 1 – Incize kůže v mediánní linii



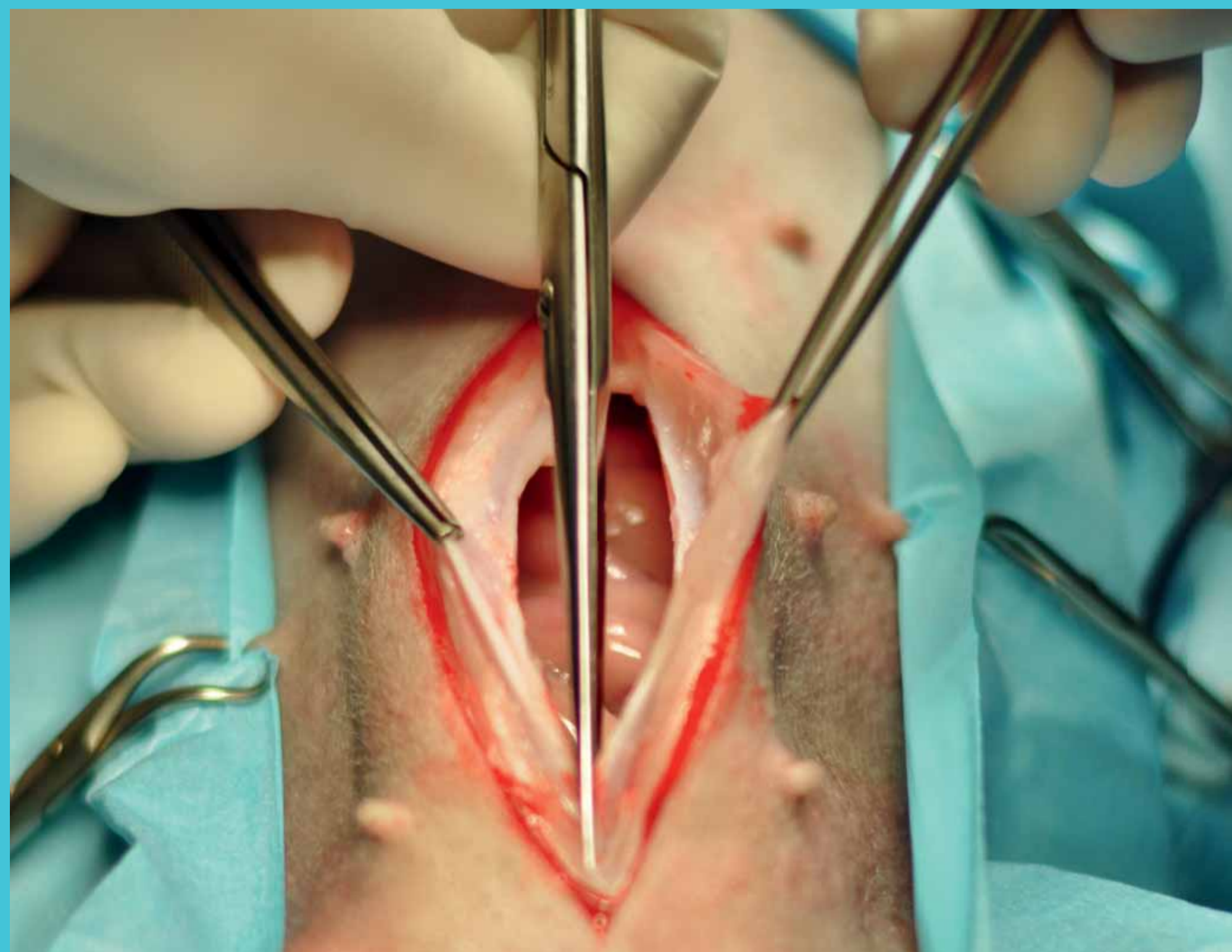
Obr. 2 – U samce řez kůže laterálně od penisu s přetnutím m.preputialis cranialis



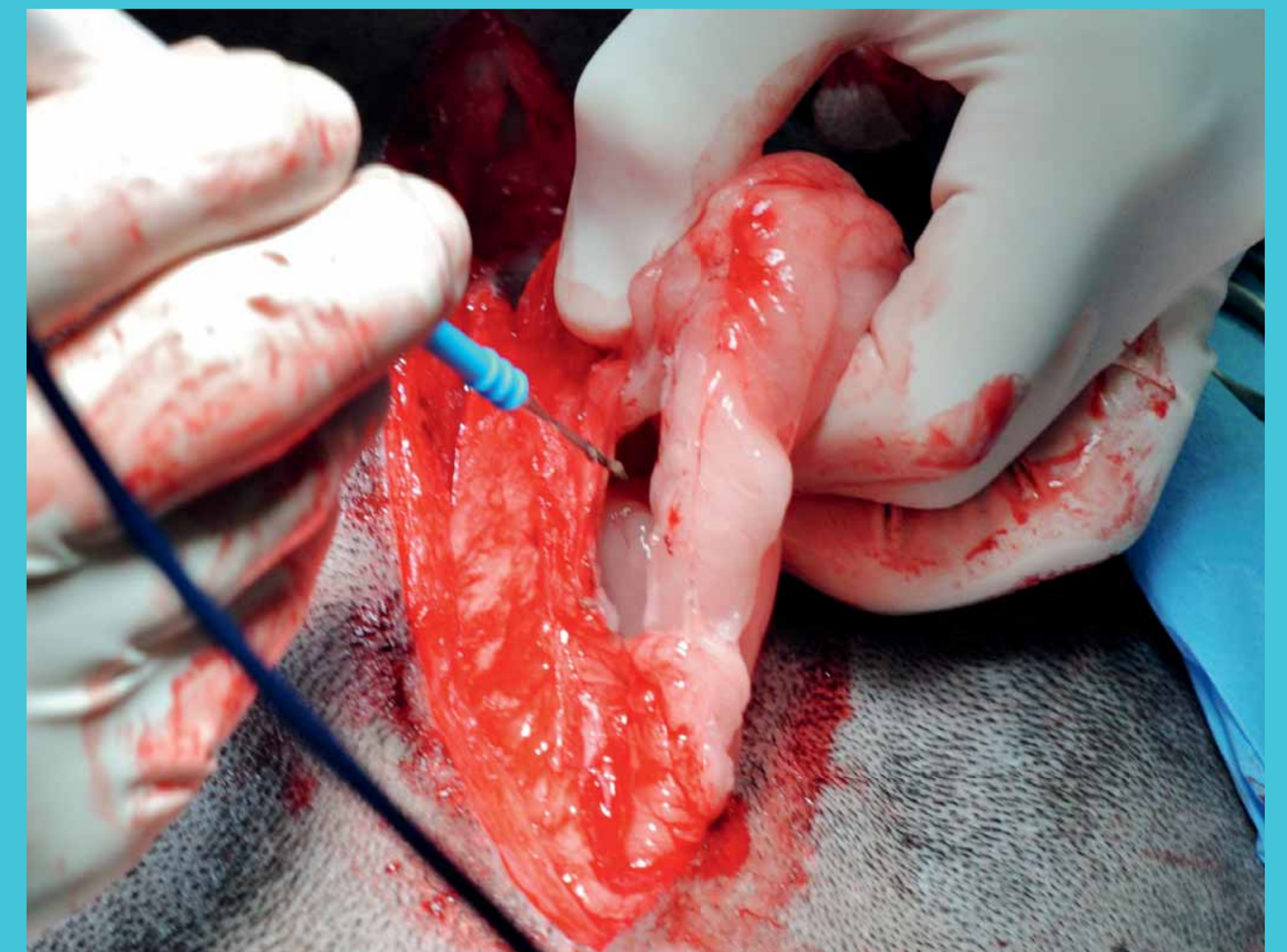
Obr. 3 – Preparace podkoží → vizualizace linea alba



Obr. 4 – Incize břišní stěny



Obr. 5 – Prodloužení incize v linea alba



Obr. 6 – Odstranění falciformního tuku tupou preparací/kauterem

Uzavření břišní stěny: 1 – svalová vrstva → vždy šít lamina externa vaginae m.recti abdominis

2 – podkoží

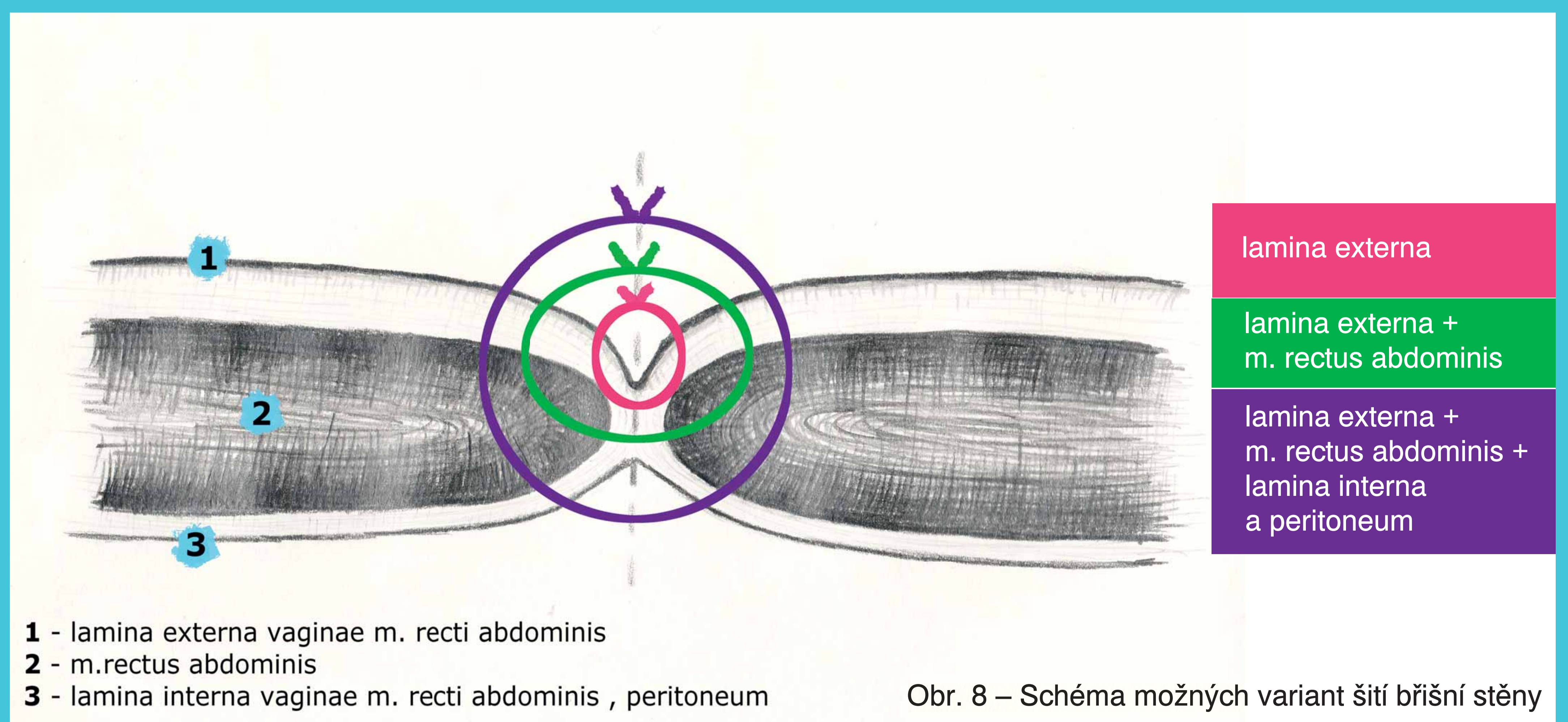
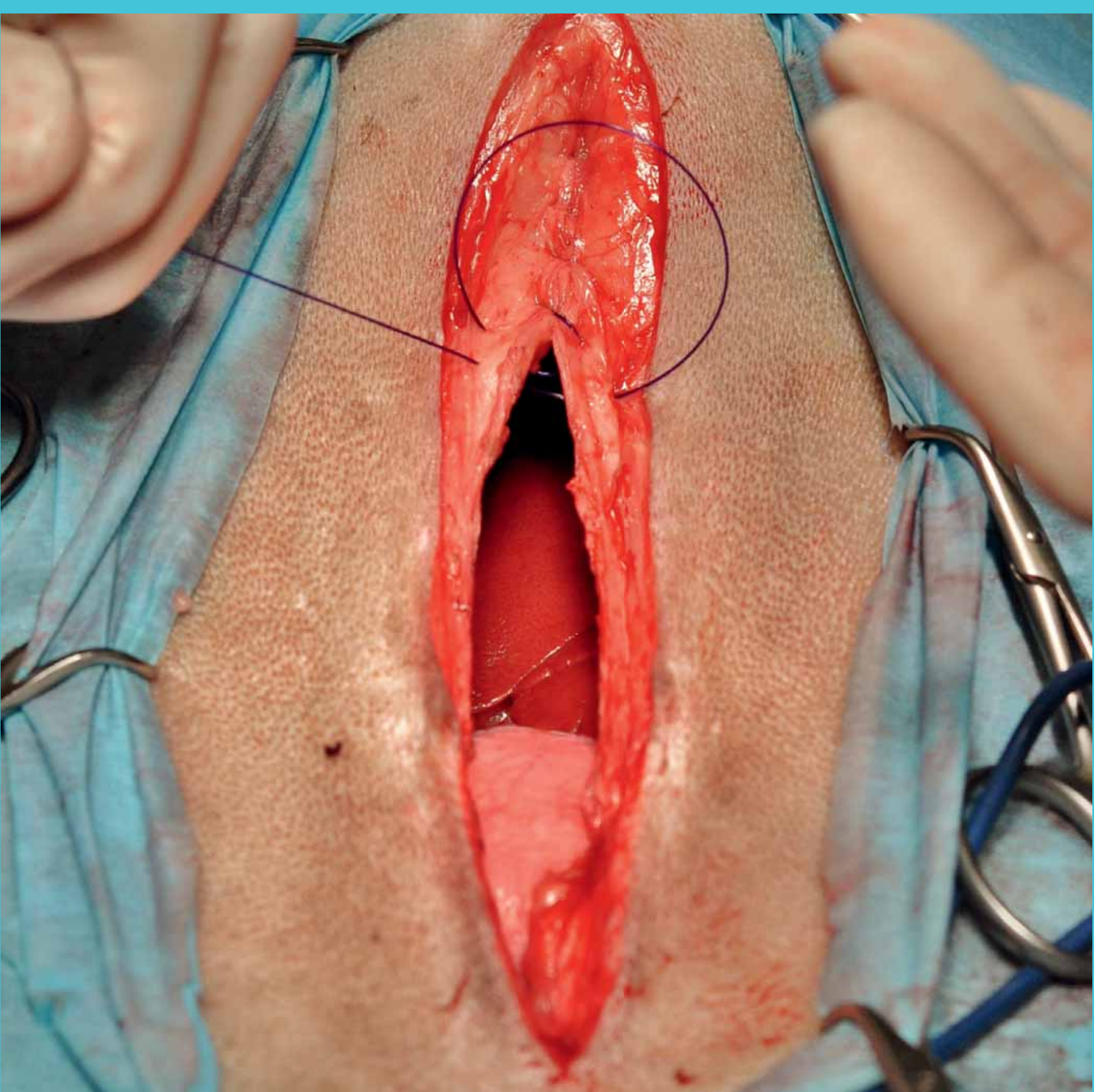
3 – kůže

– jednoduchý pokračovací/jednotlivý uzlíčkový

– vstřebatelný/nevstřebatelný

– monofilament/polyfilament

– 2 až 3,5 metrický



Obr. 8 – Schéma možných variant šití břišní stěny