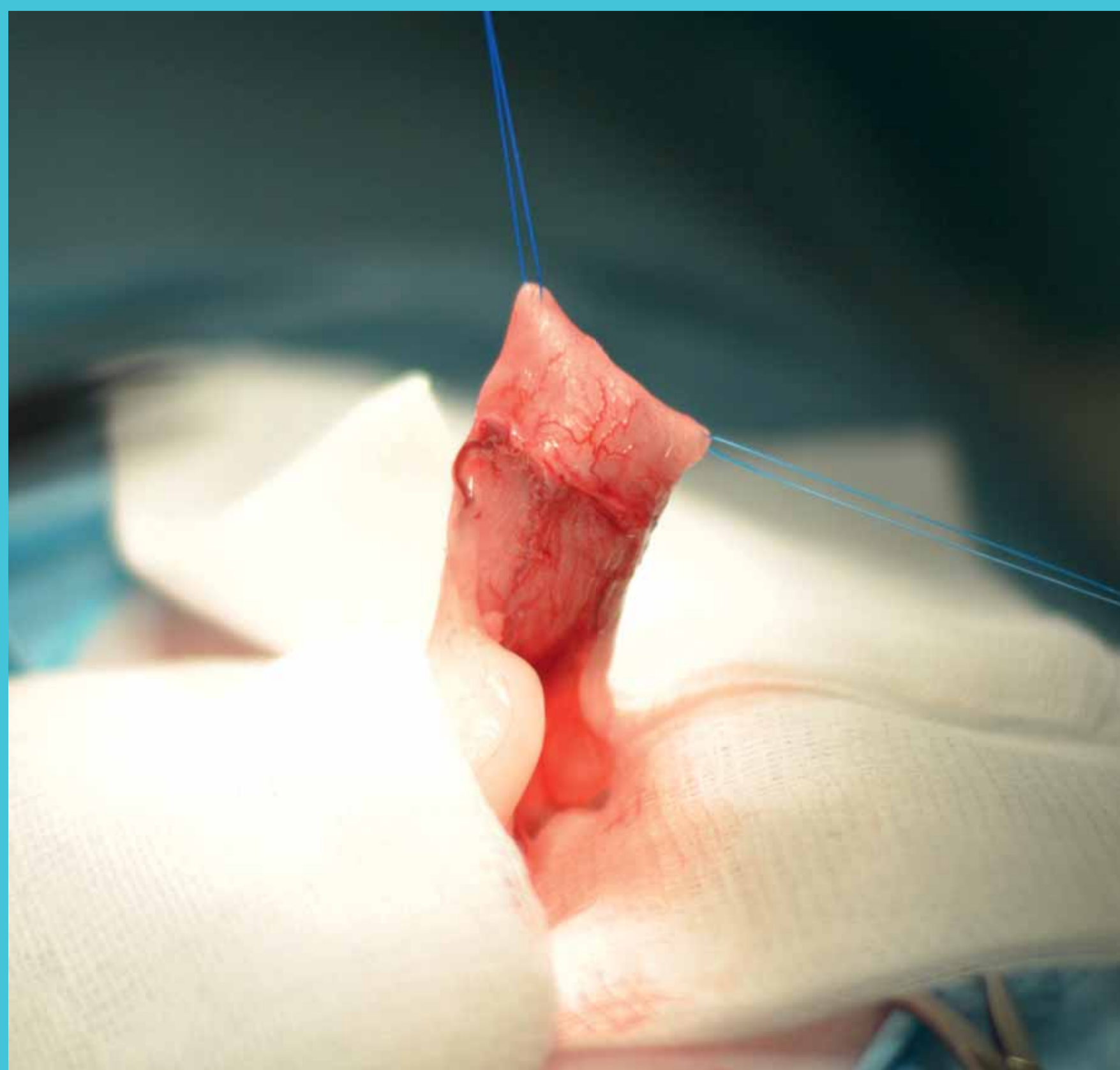
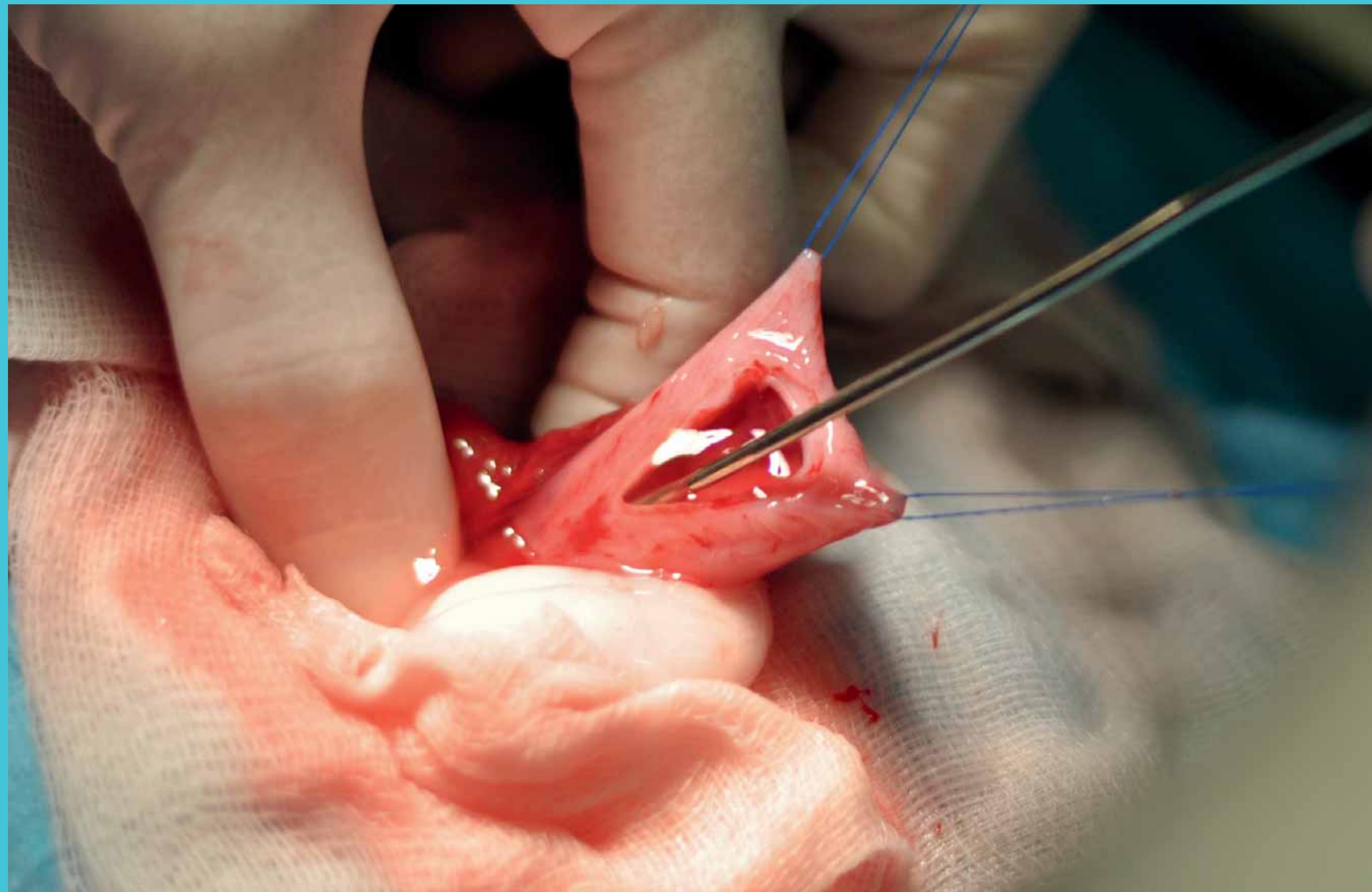


Cystotomie



Obr. 1 – Založení fixačních stehů



Obr. 2 – Incize dorzálně/ventrálně na corpus vesicae

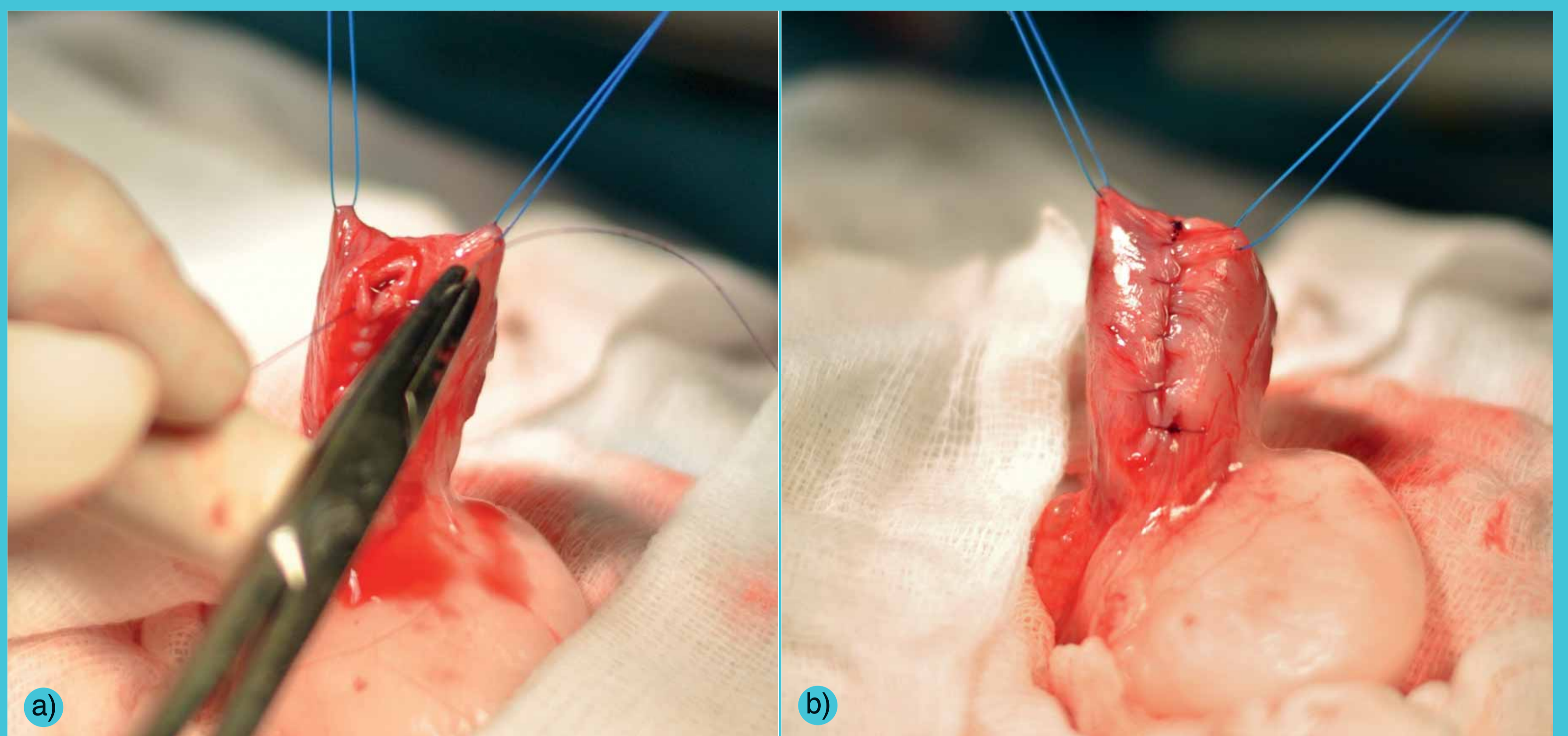
Indikace:

- urolitiáza
- biopsie
- ruptura močového měchýře
- ektopický ureter
- perzistentní urachus

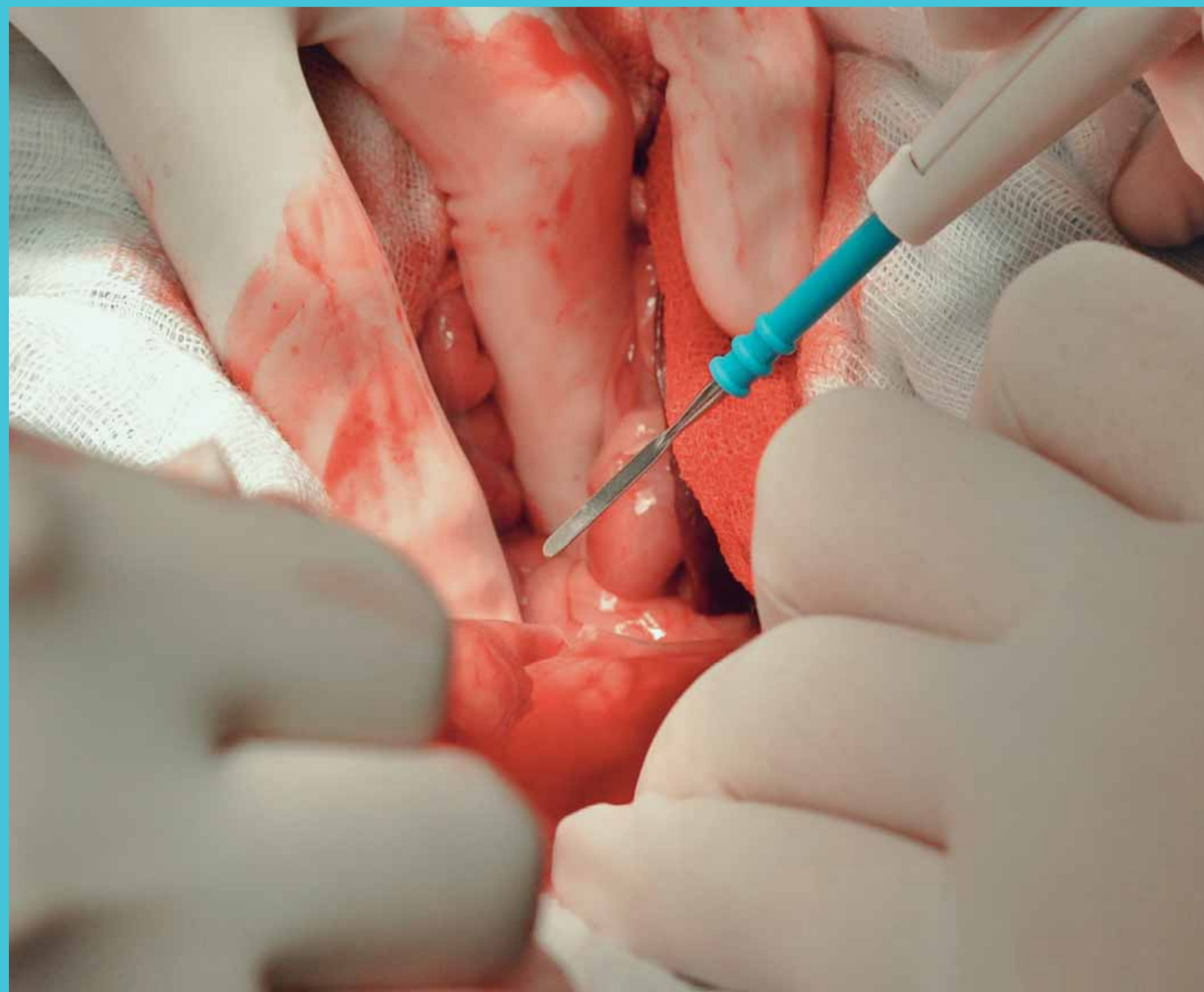Obr. 3, 4 – Sutura ve dvou vrstvách
a) jednoduchý pokračovací steh
b) pokračovací invertující steh
(Cushing/Amann/Lembert)

nebo sutura dle Czernyho v jedné vrstvě

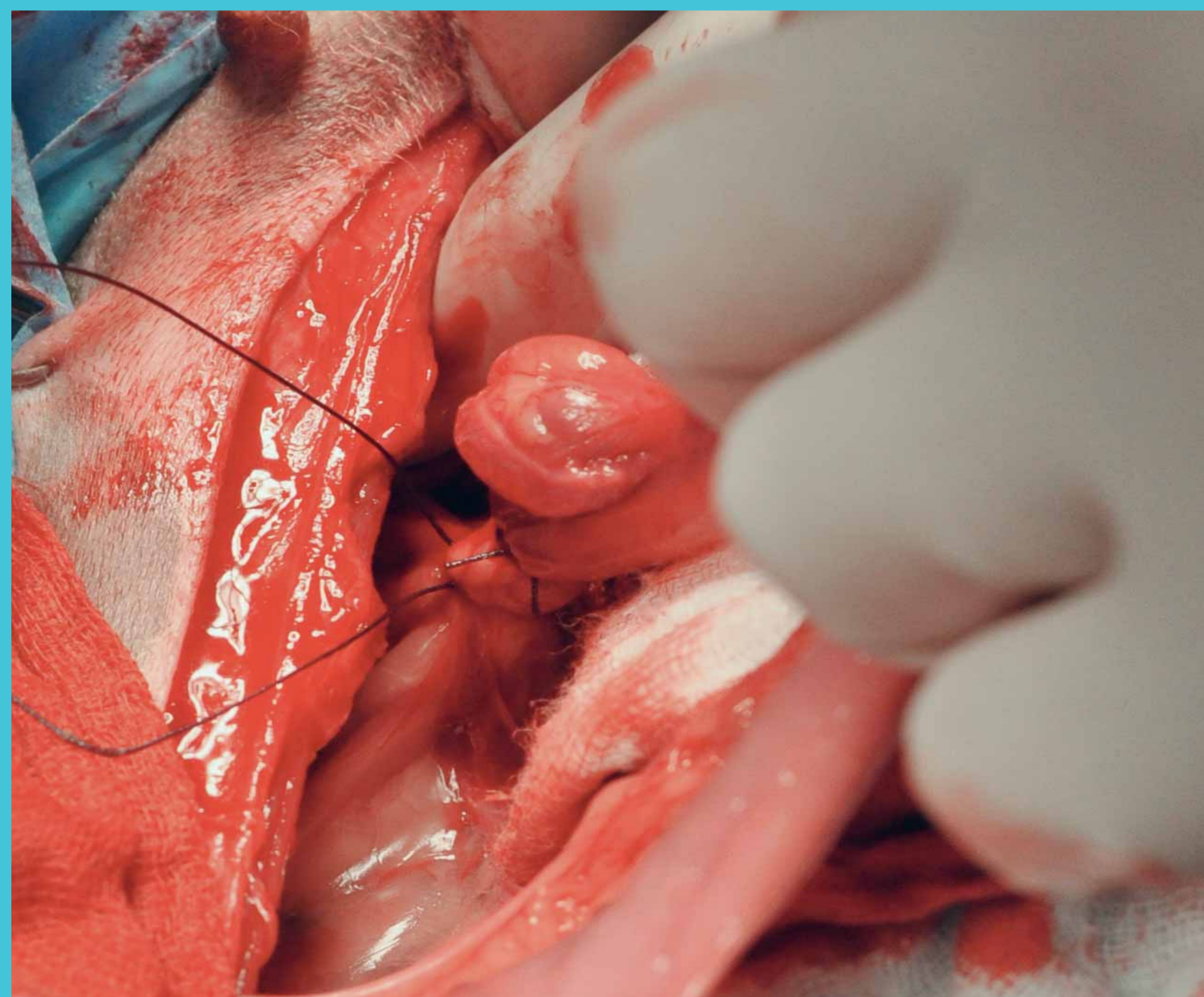
vstřebatelný monofilamentní materiál,
atraumatická jehla a návlek, 1,5 – 2 metrický



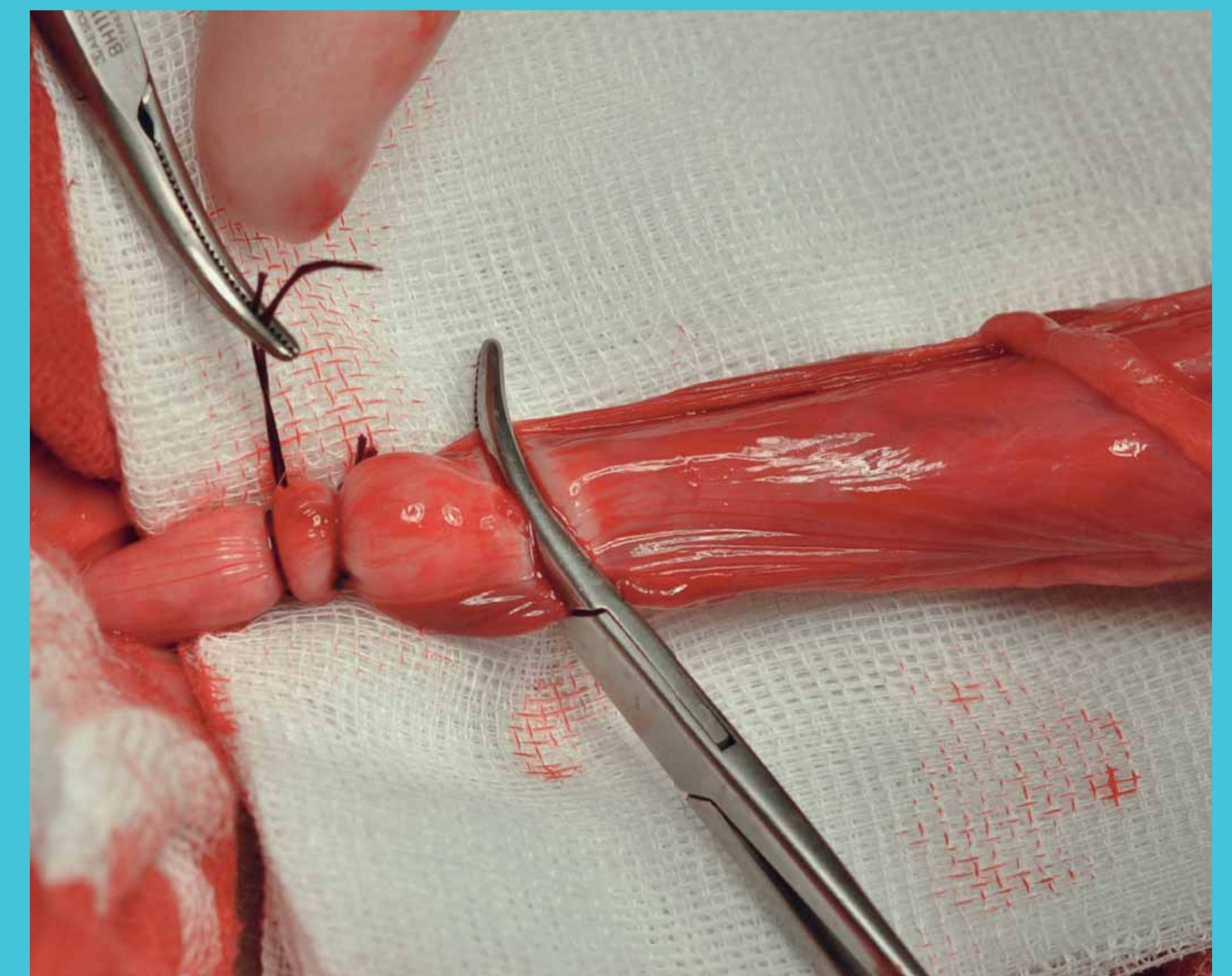
Ovariohysterektomie



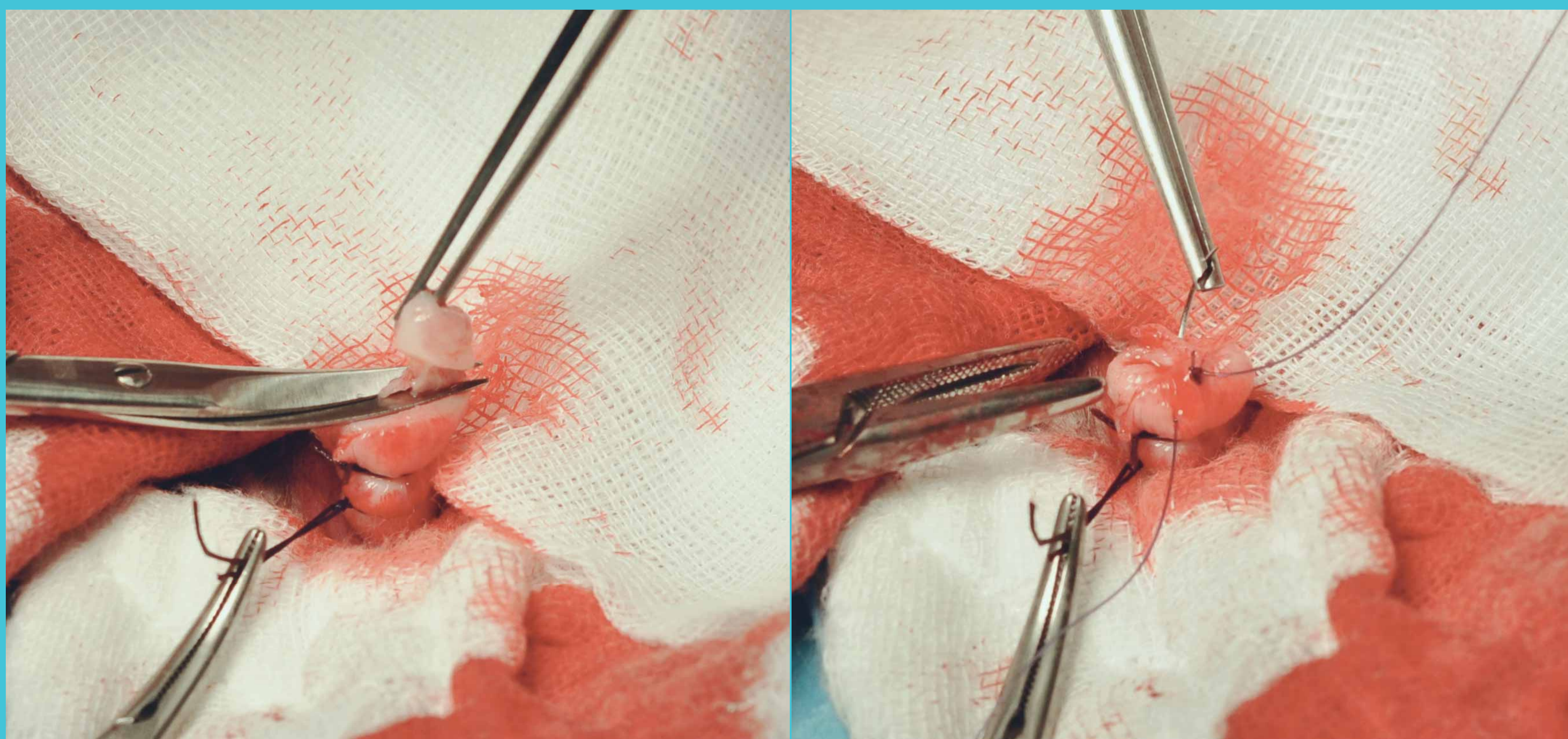
Obr. 1 – Uvolnění lig.suspensorium ovarii
kauterem/tupě/přetrutím skalpelem



Obr. 2 – Ligace pediklu
(lig.suspensorium ovarii + a. et v.ovarica)



Obr. 3 – Dvojitá ligace děložního krčku



Obr. 4, 5 – Odstranění endometria
a přešíť serózy děložního krčku