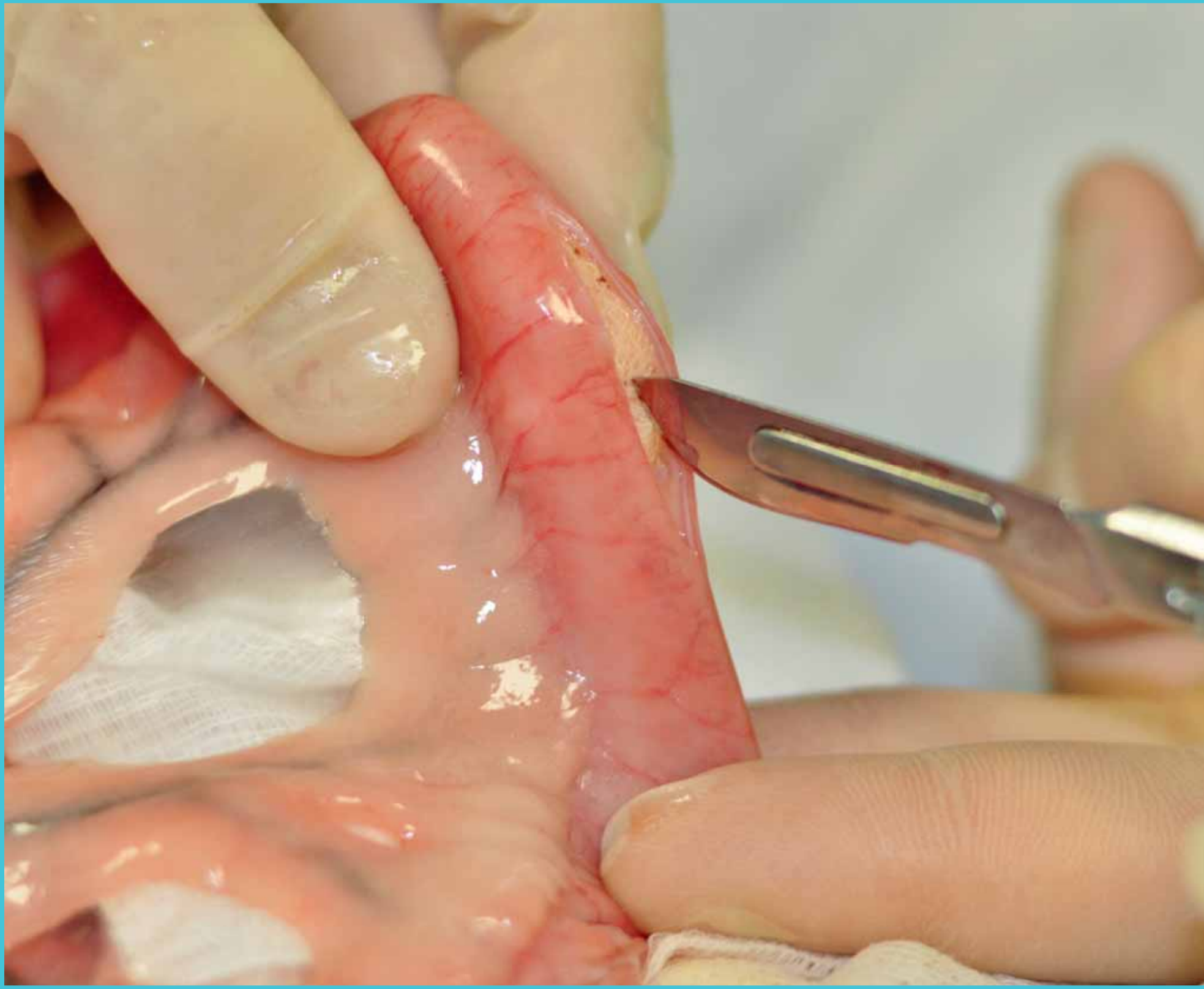
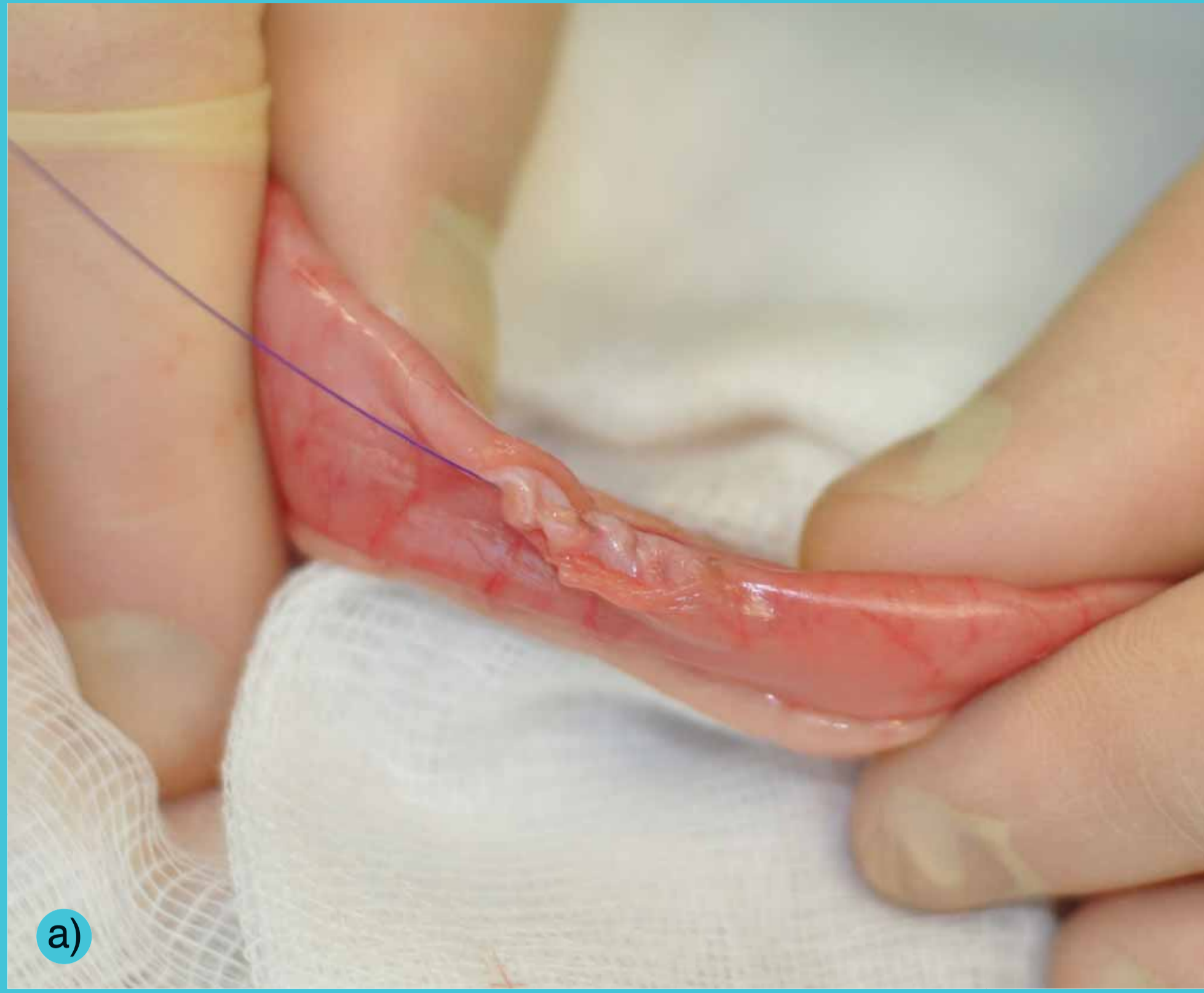
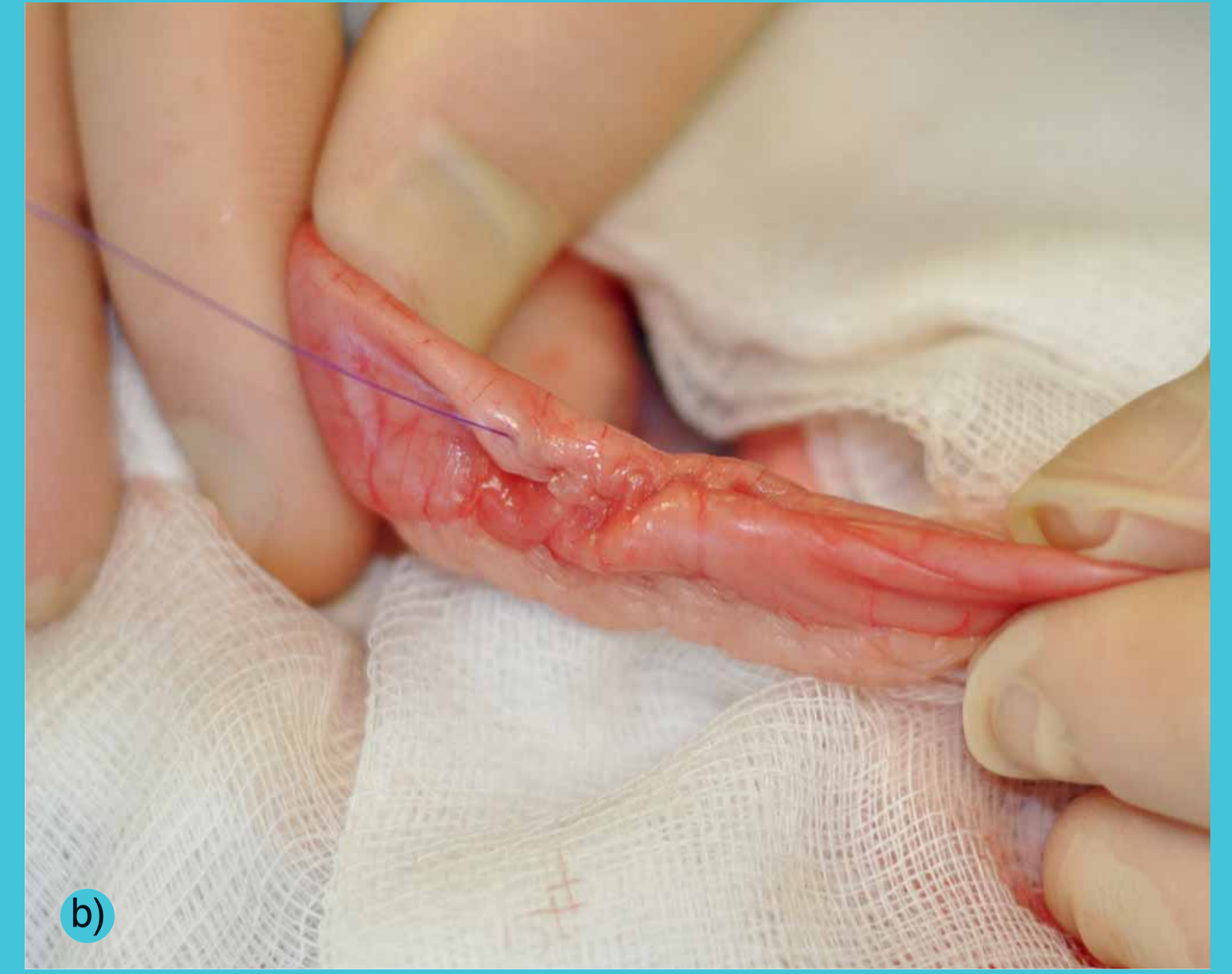Enterotomie



Obr. 1 – Incize na antimezenterálním okraji ve vitální tkáni aborálně od CT

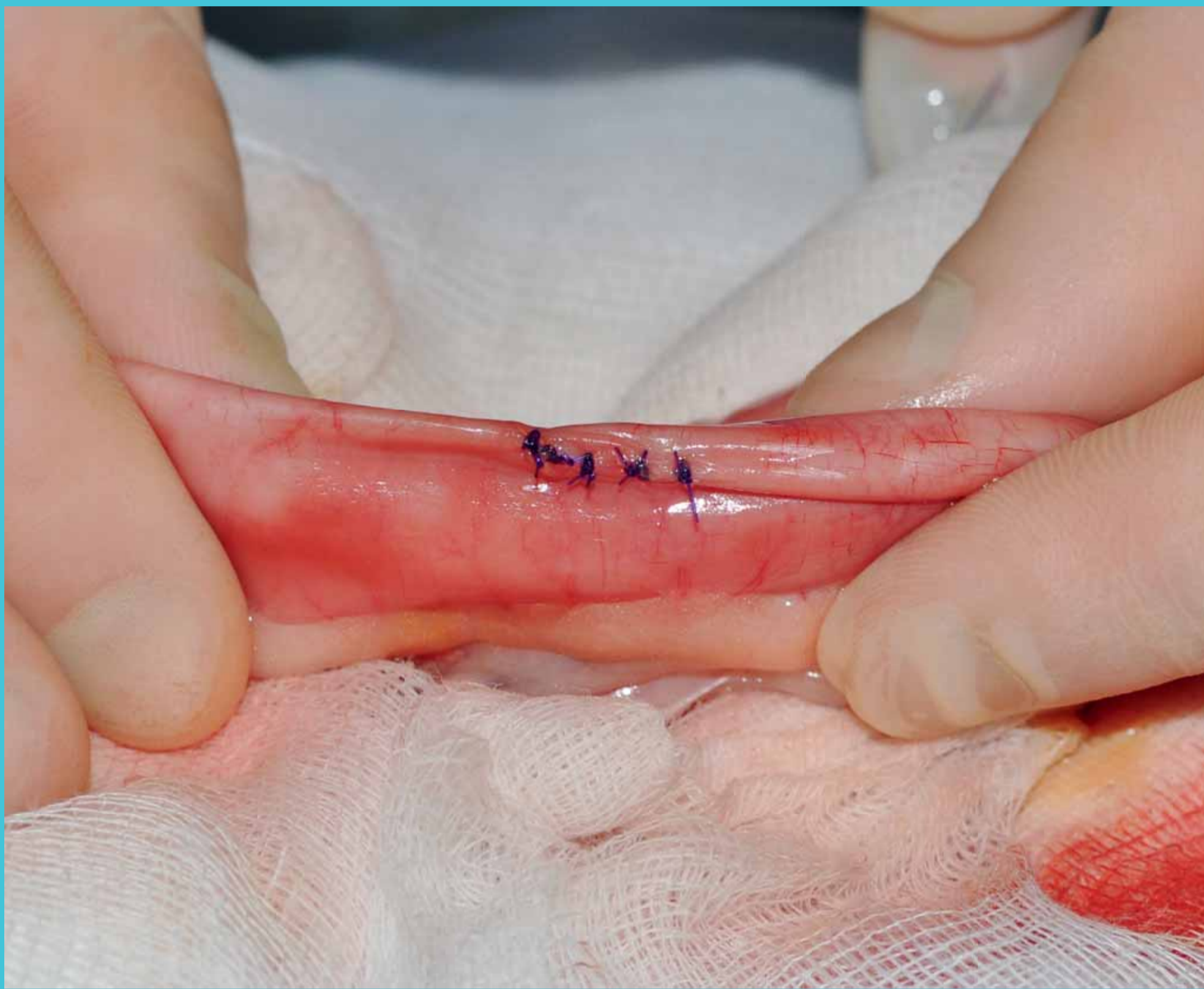

a)

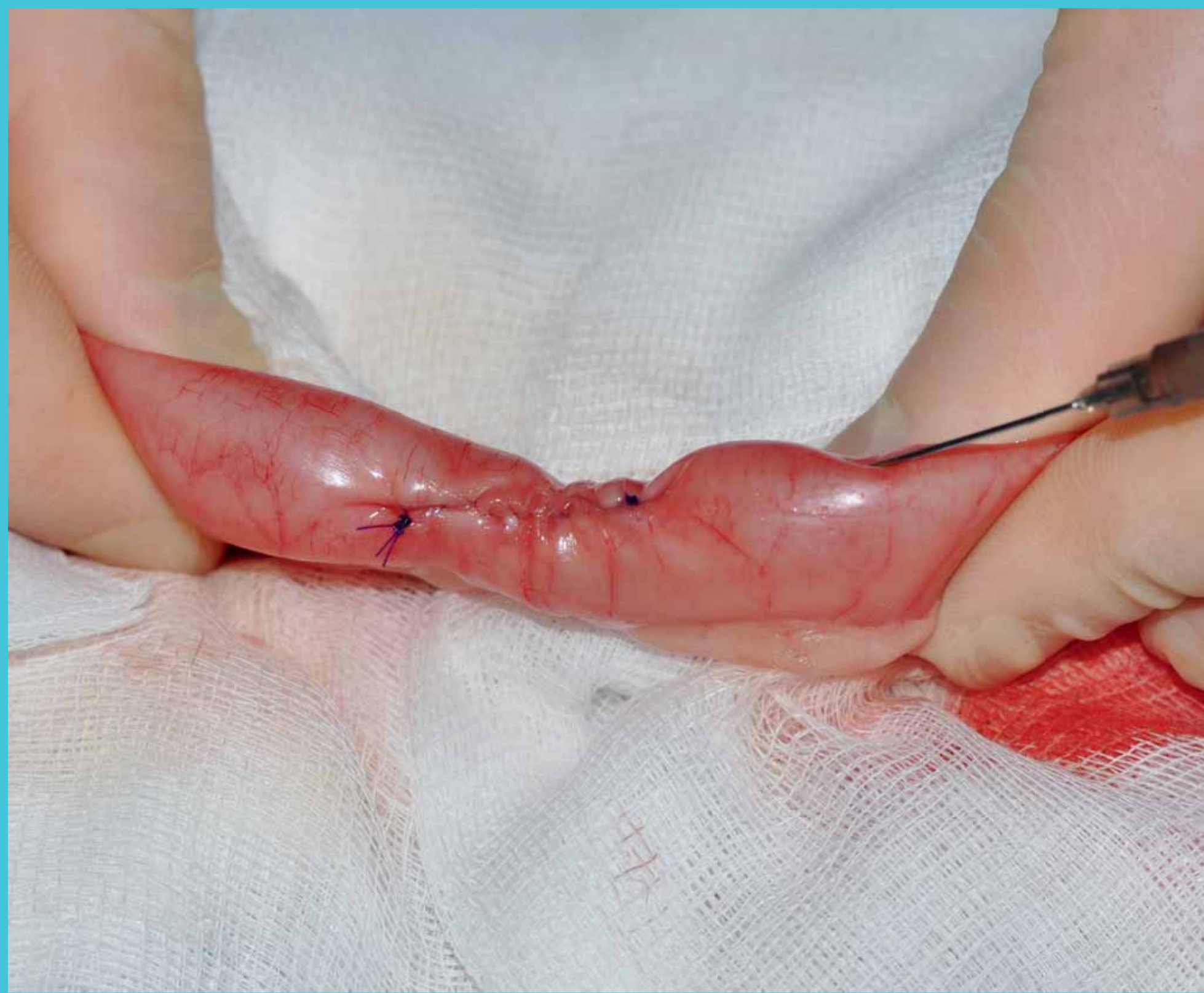

b)

Obr. 2, 3 – Sutura ve dvou vrstvách (A) a) – jednoduchý pokračovací steh
b) – pokračovací invertující steh (Cushing/Amann/Lembert)



Obr. 4 – Sutura v jedné vrstvě (B) – dle Gambee-ho doplněná o jednotlivý uzlíčkový steh



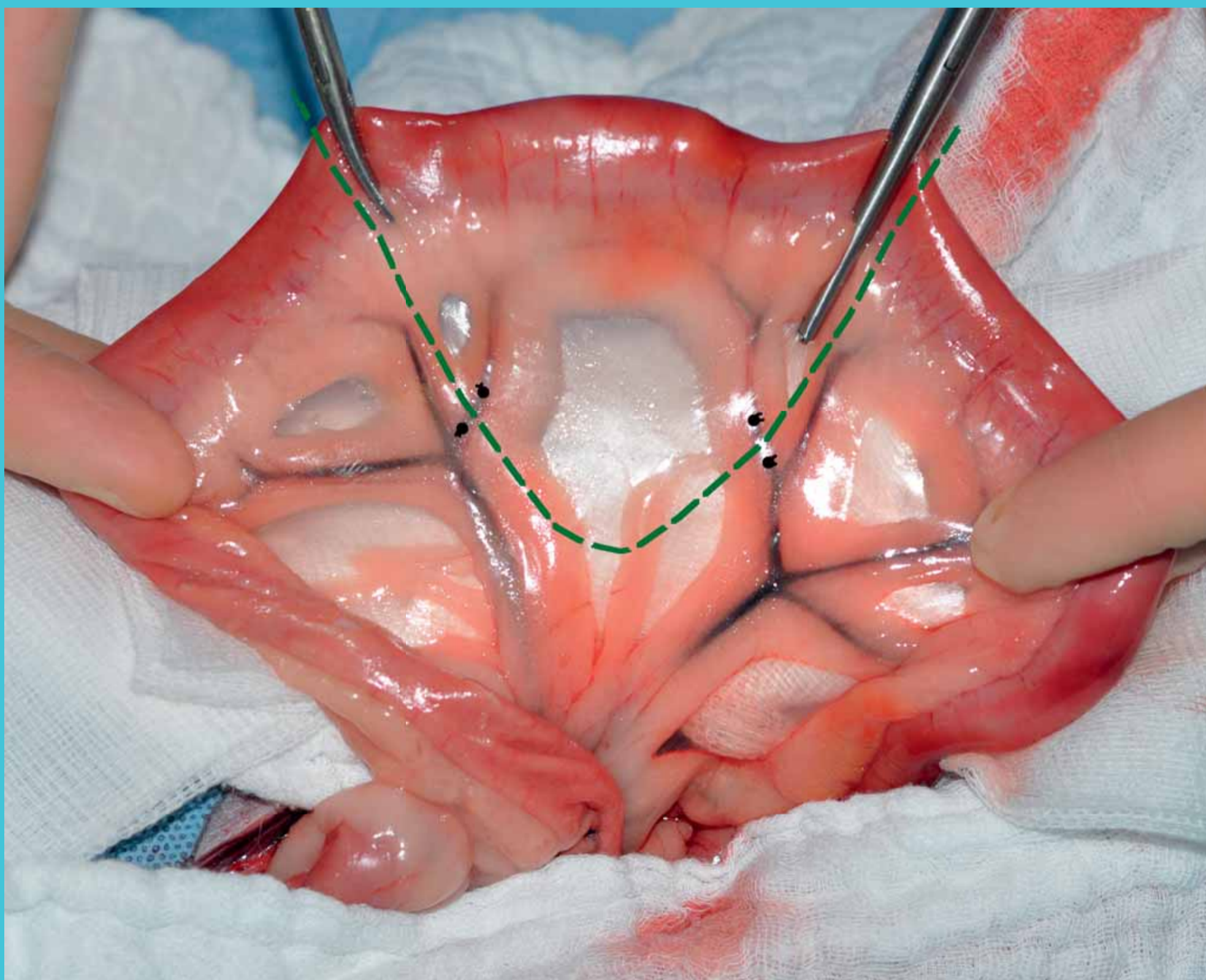
Obr. 5 – Zkouška těsnosti sutury

Indikace:

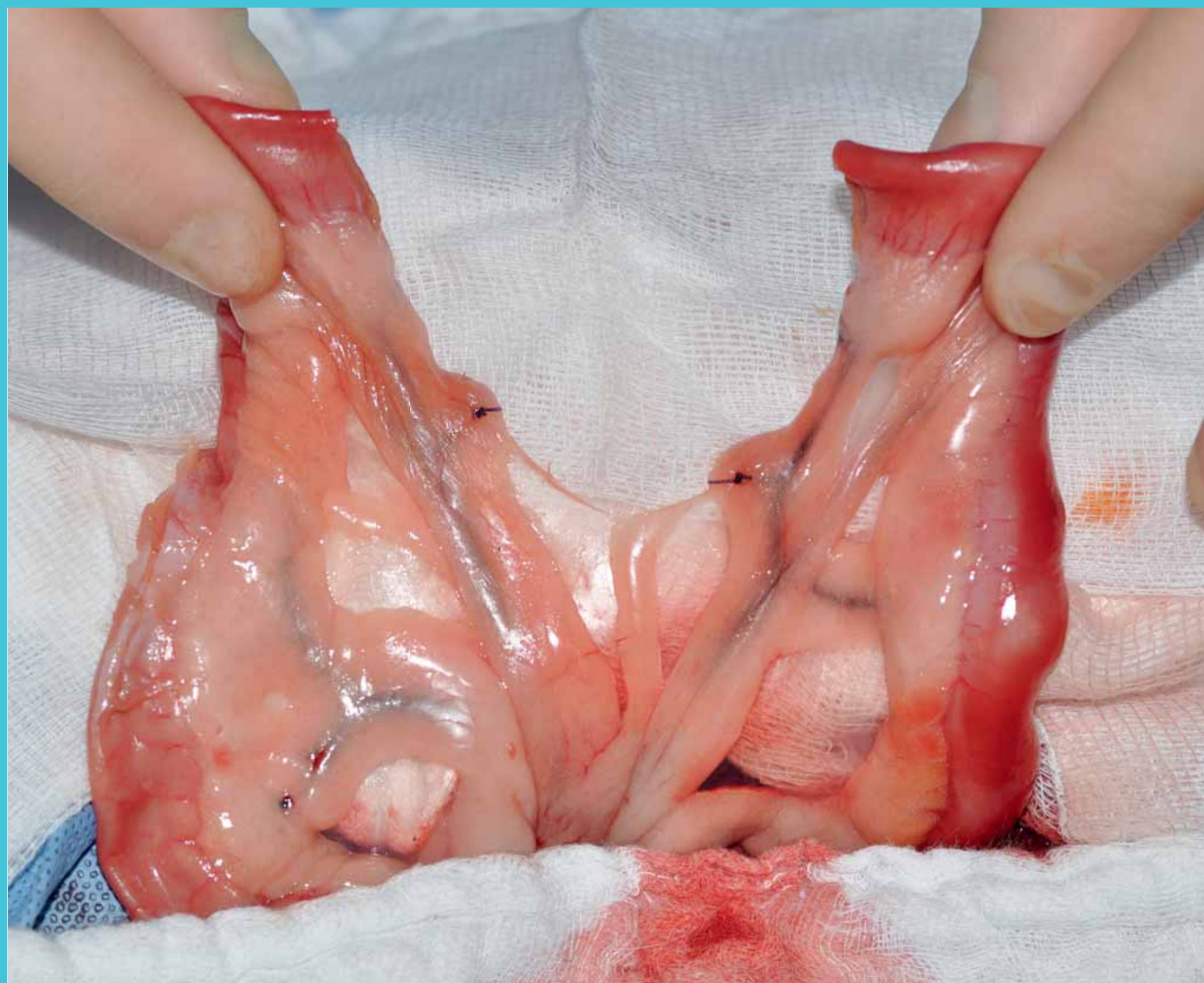Enterotomie – cizí těleso (CT)
– biopsie
– přístup na papila duodeni major

Enterektomie – nekróza střeva
– tumor

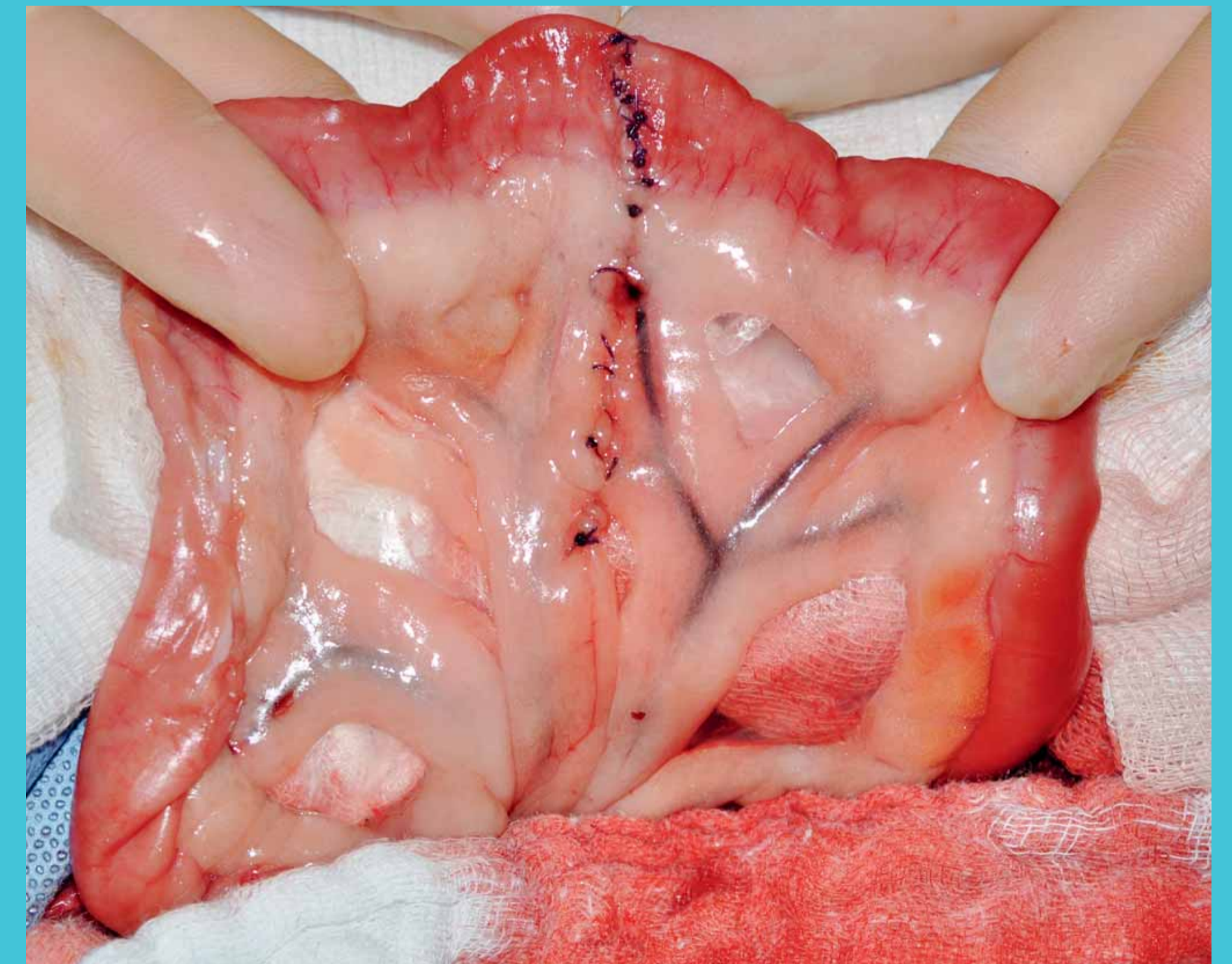
Enterektomie



Obr. 1 – Fixace patologické části střeva (prsty asistenta/střevní svorky) a ligace cév

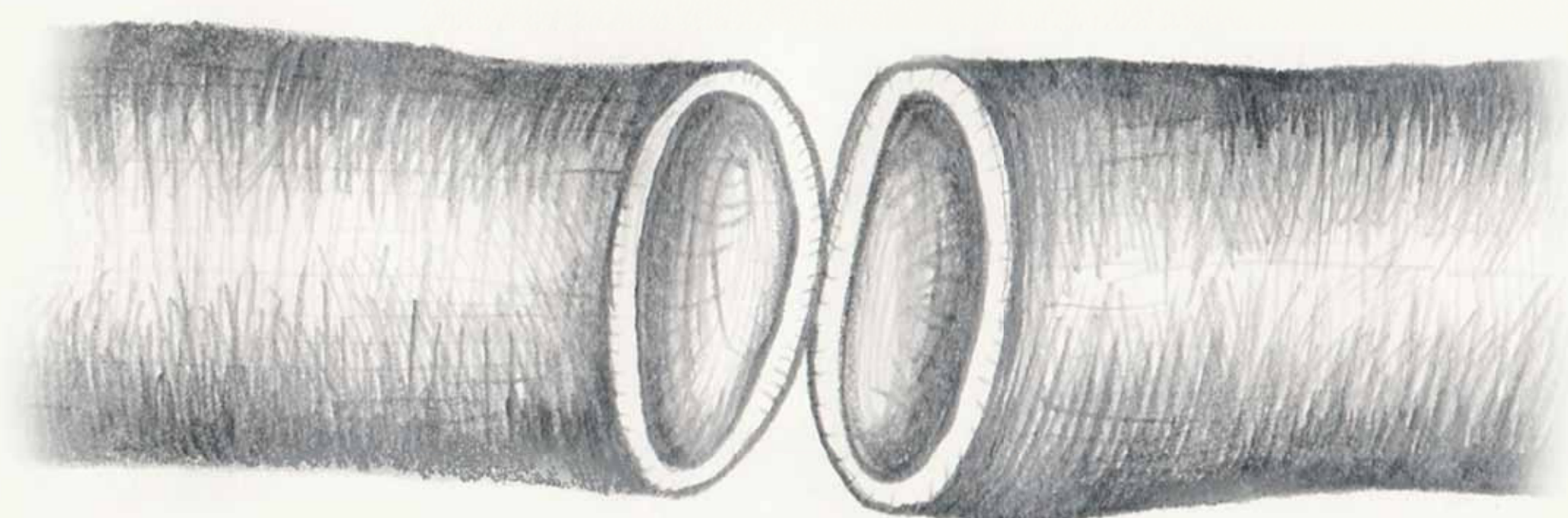


Obr. 2 – Extirpovaná oblast patologického úseku střeva




Obr. 3 – Sutura střeva v jedné vrstvě (viz obr. 4) a mezenteria (jednoduchý pokračovací steh)


Obr. 4 – Schémata možných variant anastomóz



End-to-end



End-to-side



Side-to-side