

VETERINÁRNÍ A FARMACEUTICKÁ UNIVERZITA BRNO
FAKULTA VETERINÁRNÍHO LÉKAŘSTVÍ
Ústav infekčních chorob a mikrobiologie



ATLAS VETERINÁRNĚ VÝZNAMNÝCH RNA VIRŮ

Kateřina Nováková
prof. MVDr. Vladimír Celer, PhD.
Kateřina Netřebská

Brno 2016

Tento atlas byl financován z projektu IVA VFU Brno 2016.

Obsah

(+)ss RNA VIRY.....	2
VIRUS VEZIKULÁRNÍ CHOROBY PRASAT	2
VIRUS SLINTAVKY A KULHAVKY.....	4
TESCHOVIRUS PRASAT	7
VIRUS VEZIKULÁRNÍHO EXANTÉMU PRASAT.....	9
KALICIVIRUS KOČEK.....	11
VIRUS HEMORAGICKÉHO ONEMOCNĚNÍ KRÁLÍKŮ	13
VIRUS KLÍŠŤOVÉ ENCEFALITIDY	15
VIRUS BOVINNÍ VIROVÉ DIARRHOE	18
VIRUS KLASICKÉHO MORU PRASAT	20
VIRUS ARTERITIDY KONÍ.....	22
VIRUS REPRODUKČNÍHO A RESPIRAČNÍHO SYNDROMU PRASAT.....	24
(-)ssRNA VIRY.....	29
INFLUENZAVIRUS A.....	29
VIRUS BORNASKÉ CHOROBY	32
VIRUS VZTEKLINY	34
VIRUS PARAINFLUENZY SKOTU, PSŮ	38
VIRUS PSINKY.....	41
VIRUS MORU SKOTU.....	43
VIRUS NEWCASTELSKÉ CHOROBY.....	45
BOVINNÍ RESPIRATORNÍ SYNCYTIÁLNÍ VIRUS.....	47
REOVIRUS	49
BLUETONGUE VIRUS	51
ROTAVIRUS	54
VIRUS AVIÁRNÍ LEUKÓZY	56
VIRUS LEUKÓZY KOČEK	58
VIRUS IMUNODEFICIENCE KOČEK	61
VIRUS MAEDI-VISNA	64
VIRUS INFEKČNÍ ANÉMIE KONÍ.....	66
LITERÁRNÍ ZDROJE.....	69
ZDROJE OBRAZOVÉ PŘÍLOHY	70

(+)ss RNA VIRY

VIRUS VEZIKULÁRNÍ CHOROBY PRASAT

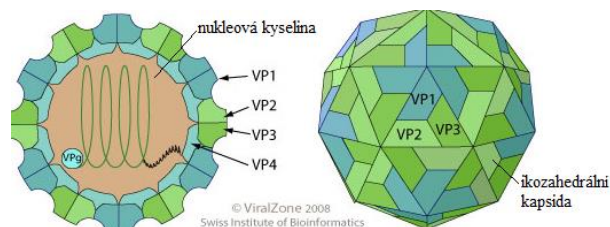
1. TAXONOMIE

1.1. ŘÁD: *Picornavirales*

ČELEĎ: *Picornaviridae*

ROD: *Enterovirus*

DRUH: *Virus vezikulární choroby prasat*



2. CHARAKTERISTIKA

2.1. VIRION

2.1.1. MORFOLOGIE – sférický tvar, \varnothing 28-30 nm

2.1.2. STRUKTURA – neobalený virus, kapsida má ikozahedrální symetrii, skládá se z 60 kapsomer tvořených 4 polypeptidy (VP-1, VP-2, VP-3, VP-4)

2.2. GENOM – jedna lineární molekula RNA s pozitivní polaritou, o velikosti 7,2-8,5 Kb, replikace probíhá v cytoplasmě hostitelské buňky

3. PATOGENEZE

3.1. HOSTITELÉ – prasata (všech věkových kategorií)

3.2. PŘENOS – přímým kontaktem s nemocnými zvířaty nebo jejich sekrety

3.3. PATOGENEZE – Virus se do organismu dostává přes poraněnou kůži či sliznici, kde také probíhá primární replikace. Viry se dále dostávají do krve a jsou roznášeny po organismu k predilekčním místům (kůže, sliznice, mléčná žláza...). Inkubační doba se pohybuje v rozmezí 2 až 7 dnů.

4. KLINICKÉ PŘÍZNAKY

4.1. Toto onemocnění je charakteristické tvorbou puchýřů a je klinicky nerozlišitelné od infekce virem slintavky a kulhavky.

4.2. Nejprve se onemocnění projevuje velice nespecificky horečkou (41°C), letargií, anorexií. V pozdějším stádiu onemocnění dochází k tvorbě puchýřů. Ty se především nacházejí v dutině ústní, na rypáku, na distálních částech končetin. Puchýře za několik dnů praskají, léze se vyhojují během 2-3 týdnů. Během onemocnění zvířata trpí nechutenstvím a výrazně kulhají.

4.3. Morbidita onemocnění je velice vysoká, avšak mortalita je nízká (1-2%)

5. DIAGNOSTIKA

5.1. Jelikož je onemocnění klinicky nerozlišitelné od slintavky a kulhavky, musí se proto v případě propuknutí nemoci předpokládat, že se jedná o SLAK.

5.2. PŘÍMÁ – ELISA, PCR

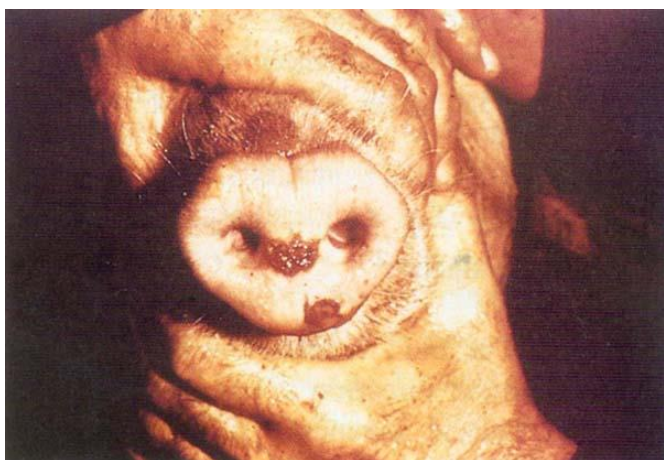
5.3. NEPŘÍMÁ – virus neutralizační test

6. VAKCINACE

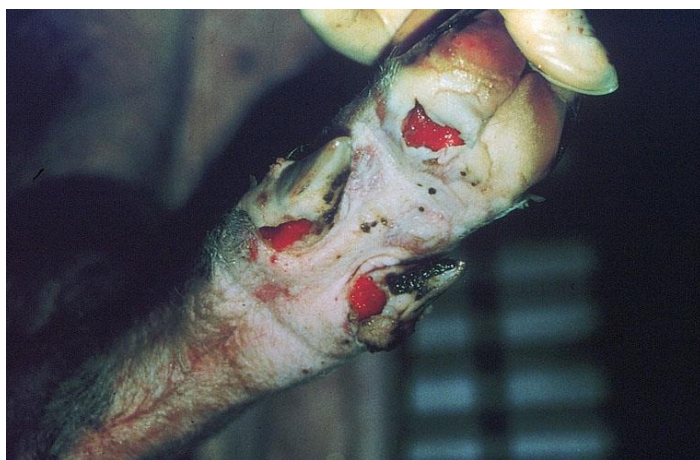6.1. Není dostupná.

7. OBRAZOVÁ PŘÍLOHA

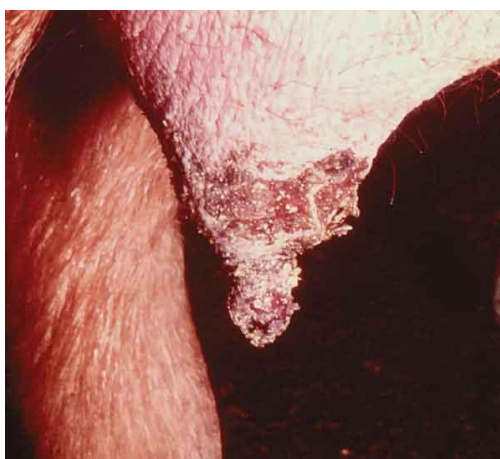Obrázek 1 – Prasklé vezikulární léze na rypáku prasete.



Obrázek 2 – Puchýře se mimo jiné tvoří i na distálních částech končetin.



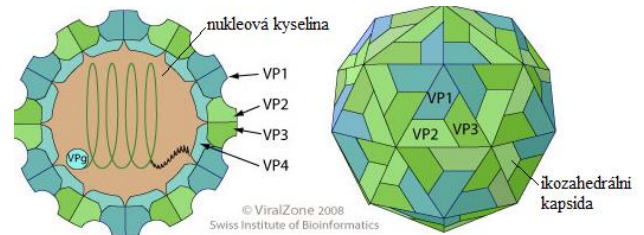
Obrázek 3 – Dalším predilekčním místem pro vznik erozí je mléčná žláza.



VIRUS SLINTAVKY A KULHAVKY

1. TAXONOMIE

- 1.1. ŘÁD: *Picornavirales*
- ČELEĎ: *Picornaviridae*
- ROD: *Aphthovirus*
- DRUH: *Virus slintavky a kulhavky (SLAK)*



2. CHARAKTERISTIKA

2.1. VIRION

2.1.1. MORFOLOGIE – sférický tvar, Ø 25-30 nm

2.1.2. STRUKTURA – neobalený virus, kapsida má ikozahedrání symetrii skládající se z 60 subjednotek (kapsomer), z nichž každá se skládá ze 4 polypeptidů (VP-1, VP-2, VP-3, VP-4)

2.2. GENOM – jedna lineární molekula RNA s pozitivní polaritou, o velikosti 7,5-8,5 Kb, replikace probíhá v cytoplasmě hostitelské buňky.

2.3. SUBTYPY – Rozlišujeme 7 subtypů viru, s rozdílnou geografickou lokalizací. Jednotlivé subtypy jsou imunologicky značně odlišné.

2.3.1. EVROPSKÉ – A, O, C

2.3.2. ASIJSKÉ – ASIA1

2.3.3. AFRICKÉ – SAT1, SAT2, SAT3

3. PATOGENEZE

3.1. HOSTITELÉ – sudokopytníci (skot, prasata, ovce, kozy...)

3.2. PŘENOS – přímým kontaktem, vzduchem (až 300km), kontaminovaným krmivem, personálem. Virus je poměrně stabilní ve vnějším prostředí, avšak je velice citlivý na kyselé prostředí.

3.3. PATOGENEZE – K primární infekci dochází v epiteliálních buňkách hltanu, odtud je virus přes lymfatický systém zanesen do krve. Od této chvíle je již vylučován močí a mlékem, ale nejsou zatím pozorovány žádné klinické příznaky. Inkubační doba se pohybuje od 2 do 14 dnů. Virus se dále šíří organismem a replikuje se v predilekčních místech (epitelové výstelky). Nastává sekundární replikace a začínají se projevovat klinické příznaky. Nastupuje vysoká horečka a v typických místech (dutina ústní, mulec, meziprstí, korunka...) se objevují puchýře – AFTY. Již koncem 1. týdne se tvoří protilátky, horečka ustupuje a afty se po prasknutí hojí. Zvíře přestává virus vylučovat. U některých jedinců však virus perzistuje v hltanu a tato zvířata jsou pak celoživotní vironosiči. U mláďat se virus replikuje i v buňkách myokardu. Onemocnění má vysokou morbiditu (až 100%), ale velmi nízkou mortalitu, ta je vysoká pouze u mláďat.

4. KLINICKÉ PŘÍZNAKY

4.1. Slintavka a kulhavka (SLAK) je vysoce nakažlivé, akutně probíhající onemocnění skotu, ovčí, koz a prasat, jakož i řady divoče žijících sudokopytníků. Je charakterizováno vysokou teplotou a tvorbou typických puchýřů (aft) především na sliznicích horní části trávicího ústrojí, v mezipaznehtí a korunkových okrajích končetin nad paznehty a po jejich prasknutí vznikem následných erozí. Nejprve se onemocnění projevuje vysokou horečkou, letargií, anorexií. Po několika dnech se na predilekčních místech začínají objevovat vezikuly, vyvíjí se laminitis a mastitis. Přibližně po týdně puchýře praskají a začínají se hojit.

5. DIAGNOSTIKA

5.1. Klinické projevy, původce musí být prokázán laboratorně v referenčních laboratořích

5.2. PŘÍMÁ: Sendvičový ELISA test, buněčné kultury

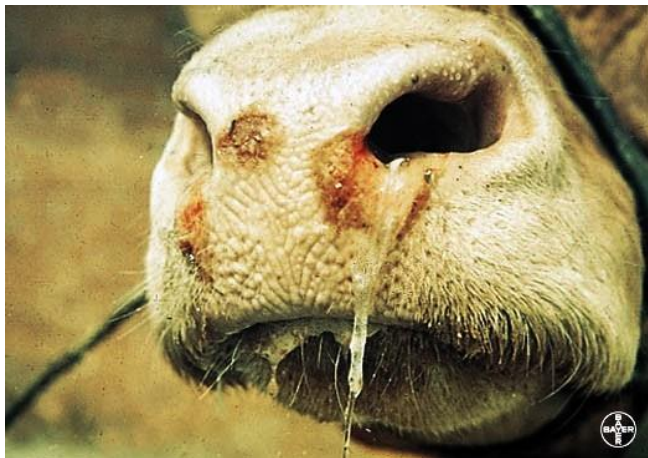5.3. NEPŘÍMÁ – ELISA

6. VAKCINACE

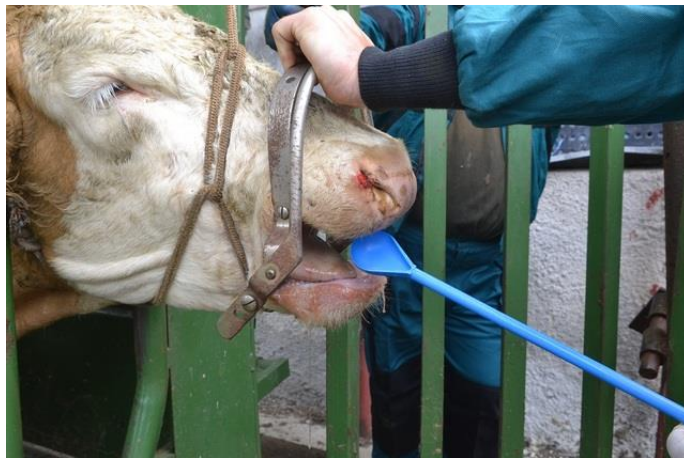6.1. Vakcinace je v Evropské unii zakázána.

7. OBRAZOVÁ PŘÍLOHA

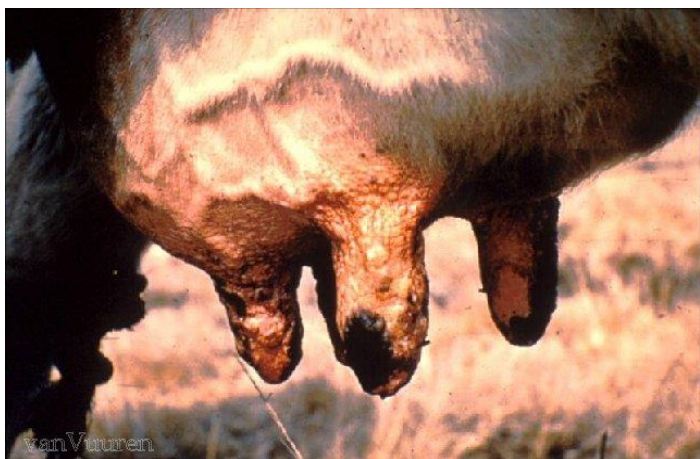Obrázek 4 – Prasklé puchýře na mulci skotu.



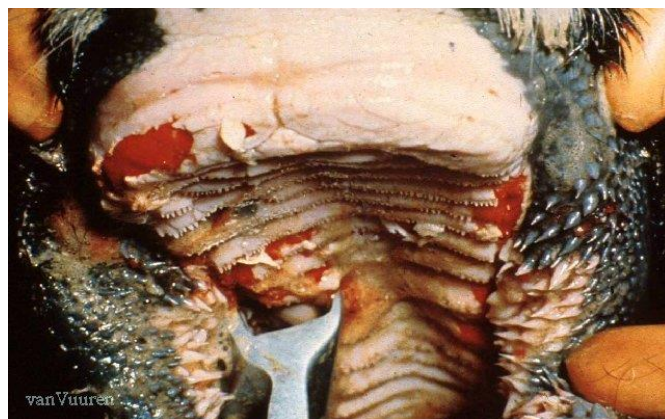
Obrázek 5 – Odběr vzorků ze sliznice nosohltanu.



Obrázek 6 – Vezikuly na strucích mléčné žlázy.



Obrázek 7 Erozivní změny na sliznici dutiny ústní po prasknutí puchýřů.



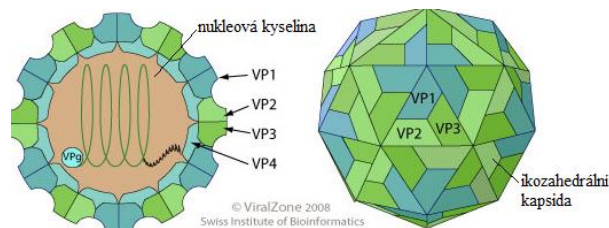
Obrázek 8 – Likvidace nákazy ve Velké Británii, kolem roku 2000.



TESCHOVIRUS PRASAT

1. TAXONOMIE

- 1.1. ŘÁD: *Picornavirales*
- ČELEĎ: *Picornaviridae*
- ROD: *Teschovirus*
- DRUH: *Porcinní teschovirus*



2. CHARAKTERISTIKA

2.1. VIRION

2.1.1. STRUKTURA – sférická tvar, Ø 25-30 nm

2.1.2. MORFOLOGIE – neobalený virus, ikozahedrální kapsida je tvořena 60 kapsomerami, které jsou tvořeny 4 proteiny (VP-1 – VP-4)

2.2. GENOM – tvořen jednou nesegmentovanou, lineární molekulou RNA pozitivní polarity. Genom začíná malým virovým proteinem (VPg), který je napojen na 5' konec RNA.

2.3. SUBTYPY – rozdělujeme do 11 sérovarů, některé z nich byly izolovány z mozku, embryí, CNS nebo trusu. Jednotlivé sérovary se liší svojí virulencí. Sérotyp 1 byl dříve označován jako Virus Těšínské choroby.

3. PATOGENEZE

3.1. HOSTITELÉ - prasata

3.2. PŘENOS – oro-fekální cestou nebo také nepřímou, kontaminovaným krmivem, vybavením. Virus je velice odolný ve vnějším prostředí.

3.3. PATOGENEZE – K primární replikaci viru dochází v tonsilách a gastrointestinálním traktu (tlusté střevo). Viry se pak dostávají do krve a jsou roznášeny po organismu k predilekčním místům: CNS, placenta a respirační trakt.

4. KLINICKÉ PŘÍNAKY

4.1. Infekce PTV většinou probíhá subklinicky, avšak různé sérotypy způsobují různé příznaky.

4.1.1. POLIOENCEPHALOMYELITIS – sérotypy PTV-1, PTV-2, PTV-3, PTV-5, nejzávažnější forma onemocnění, klinické příznaky onemocnění začínají horečkou, anorexií, ataxií a postupem času se prohlubujícími nervovými příznaky. Tato forma onemocnění většinou končí úhynem zvířete za 3-4 dny po propuknutí příznaků.

4.1.2. PORUCHY REPRODUKCE – sérotypy PVT-1, PVT-3, PVT-6, odúmrtí plodů, porody mrtvých selat, mumifikace plodů, neplodnost prasnic

4.1.3. DIARRHOEA – vliv PVT na průjmová onemocnění je nejistá, avšak virus byl izolován z průjmů selat

4.1.4. PNEUMONIE, PERIKARDITIS, MYOKARDITIS

5. DIAGNOSTIKA

5.1. PŘÍMÁ – virus neutralizační test, komplement fixační test, RT-PCR

5.2. NEPŘÍMÁ – párové vzorky séra!, ELISA, virus neutralizační test

6. VAKCINACE

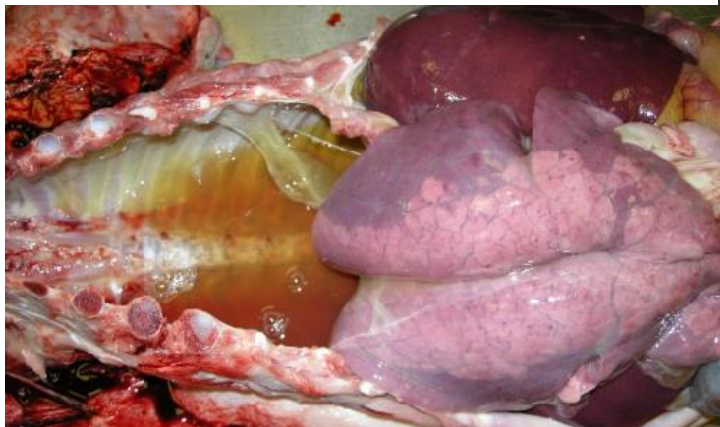
6.1. Atenuované nebo inaktivované vakcíny, avšak vakcinace se provádí pouze v místech výskytu choroby.

7. OBRAZOVÁ PŘÍLOHA

Obrázek 10 – Nervové příznaky prasete. Jako důsledek poškození CNS.



Obrázek 9 - Patoanatomický nález infekce - pneumonie s výraznou exsudací do dutiny hrudní.



Obrázek 11 - Na obrázku vidíme nervové příznaky u většího prasete, ty jsou známkou signifikantního poškození CNS



VIRUS VEZIKULÁRNÍHO EXANTÉMU PRASAT

1. TAXONOMIE

1.1. ČELEĎ: *Caliciviridae*

ROD: *Vesivirus*

DRUH: *Virus vezikulárního exantému prasat*

2. CHARAKTERISTIKA

2.1. VIRION

2.1.1. MORFOLOGIE – sférický tvar, Ø 30-32 nm

2.1.2. STRUKTURA – neobalený virus, kapsida má ikozahedrální symetrii, kapsomery jsou uspořádány ve tvaru kalichu, odtud je odvozen název celé čeledi

2.2. GENOM – jedna molekula lineární RNA s pozitivní polaritou, o velikosti 7,4-7,7 Kb, replikace viru probíhá v cytoplasmě hostitelské buňky

3. PATOGENEZE

3.1. HOSTITELÉ – prasata, kytovci

3.2. PŘENOS – přímým kontaktem, kontaminovaným krmivem

3.3. PATOGENEZE – Virus se množí v buňkách hltnu a postupně je roznášen k predilekčním epiteliálním tkáním. Virus se zde znovu množí a působí lýzu buněk. Vznikají vezikuly na rypáku, v dutině ústní, na končetinách a mléčné žláze. Během několika dnů vezikuly praskají a hojí se.

4. KLINICKÉ PŘÍZNAKY

4.1. Inkubační doba tohoto onemocnění se pohybuje mezi 2 a 7 dny. Onemocnění začíná horečkou, anorexií, letargií. Později se začínají objevovat puchýře na predilekčních místech (dutině ústní, rypák, mléčná žláza, paspárky...). Během několika dní se puchýře hojí.

4.2. Toto onemocnění není klinicky rozlišitelné od onemocnění SLAK, důležité je proto diferenciálně diagnostické rozlišení obou onemocnění.

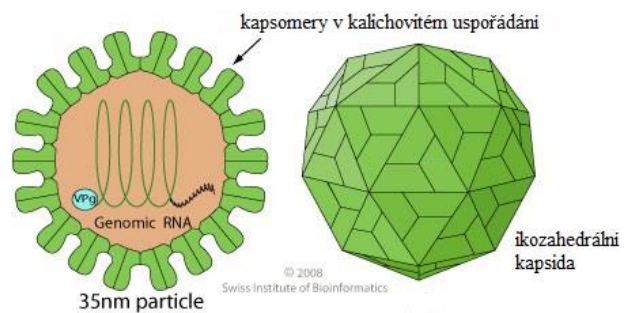
5. DIAGNOSTIKA

5.1. KLINICKÉ PŘÍZNAKY, PATOMORFOLOGICKÝ NÁLEZ

5.2. PŘÍMÁ – jako vzorky se odebírá vezikulární tekutina, změněná tkáň atd.; virové antigeny se stanovují komplement-fixačním testem, ELISA

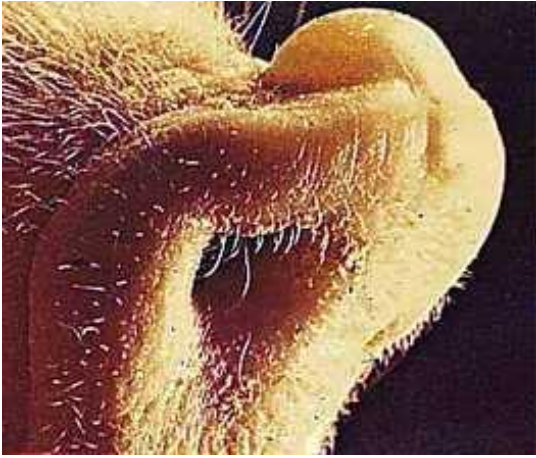
5.3. NEŘÍMÁ – ELISA

6. VAKCINACE – není dostupná




7. OBRAZOVÁ PŘÍLOHA

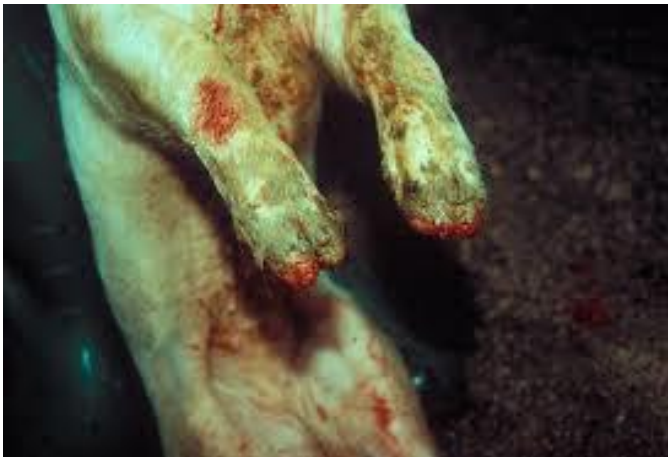Obrázek 12 - Puchýř na rypáku zvířete. Takové puchýře praskají a léze nekrotizují.



Obrázek 13 - Zvířata mají problémy s pohybem, léze na končetinách jsou bolestivé

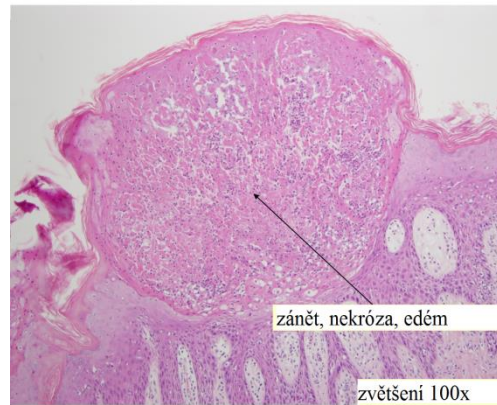

Obrázek 14 - Vezikulární změny na distálních částech končetin a laminitis jsou dalšími příznaky onemocnění



Obrázek 15 - Patohistologický nálezní vesikulární léze.

Časná vesikulární léze



KALICIVIRUS KOČEK

1. TAXONOMIE

1.1. ČELEĎ: *Caliciviridae*

ROD: *Vesivirus*

DRUH: *Kočí kalicivirus (FCV)*

2. CHARAKTERISTIKA

2.1. VIRION

2.1.1. MORFOLOGIE – sférický tvar, Ø 25-30 nm

2.1.2. STRUKTURA – neobalený virus, kapsida má ikozahedráltní symetrii, kapsomery jsou uspořádány ve tvaru kalichu, odtud je odvozen název celé čeledi

2.2. GENOM – jedna molekula jednovláknité, lineární RNA, o velikosti 7,3-7,8 Kb, replikace probíhá v cytoplazmě hostitelské buňky

2.3. SUBTYPY – existuje několik antigenních variant, avšak pouze jeden sérotyp

3. PATOGENEZE

3.1. HOSTITELÉ – kočkovité šelmy (*Felidae*), zejména mladší věkové kategorie

3.2. PŘENOS – kapénková infekce, kontaminovaným vybavením

3.3. PATOGENEZE – Viry se množí ve sliznici horních cest dýchacích a bukalní sliznici dutiny ústní. Replikace virionů je charakteristická tvorbou vezikulů, které praskají a na sliznicích se tvoří eroze. Protilátky se objevují již 5 dnů po infekci, s nimi onemocnění mizí a eroze se vyhojují.

Infekce aerosolem může vyvolat až pneumonii. Klasická virémie není pro toto onemocnění typická.

Virus je vylučován sekrety kožktiválního vaku, nosní a faryngeální sliznice. Typické pro toto onemocnění je výskyt asymptomatických vironosičů, kteří vylučují virus velmi dlouhou dobu.

4. KLINICKÉ PŘÍZNAKY

4.1. Inkubační doba tohoto onemocnění činí 2-4 dny. Poté se začínají objevovat první příznaky – horečka, apatie, letargie. Objevují se klinické příznaky odpovídající dechové tísní, zejména kořata dýchají s otevřenými ústy. Později můžeme v dutině ústní a nosní pozorovat drobné vezikuly a později eroze na sliznicích a konjunktivitu. Tyto léze jsou bolestivé, zvířata odmítají potravu, zvýšeně produkují sliny. Vezikulární změny mohou též postihovat distální části končetin.

5. DIAGNOSTIKA

5.1. KLINICKÉ PŘÍZNAKY

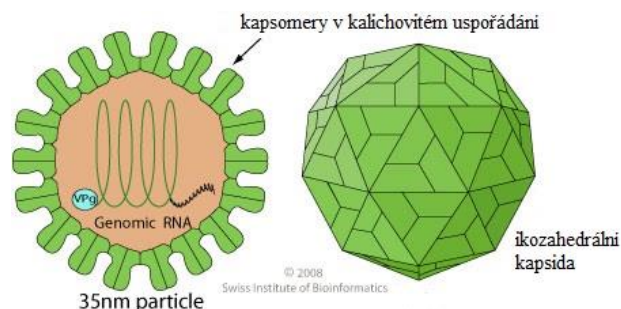
5.2. PŘÍMÁ – izolace na buněčných kulturách, RT-PCR

5.3. NEPŘÍMÁ - VNT

6. VAKCINACE

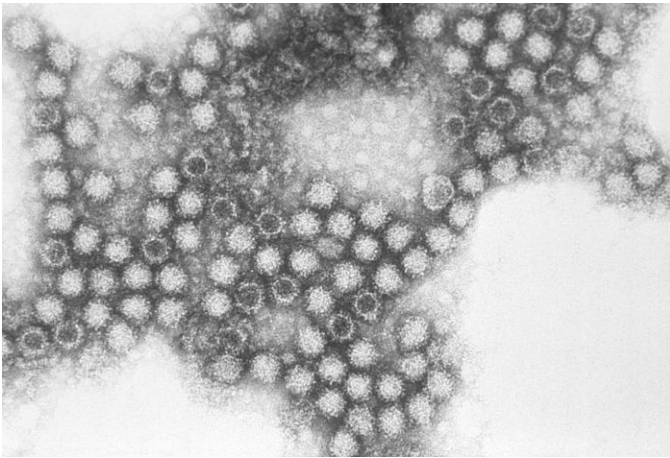
6.1. Ochrana kořat plně závisí na množství přijatých protilátek v kolostru.

6.2. Vakcinace se provádí u březích koček inaktivovanou vakcínou. Vakcinace kořat se provádí v 9. týdnu stáří s pozdější revakcinací a pak se každý rok opakuje. Vakcinace proti FCV není povinná.

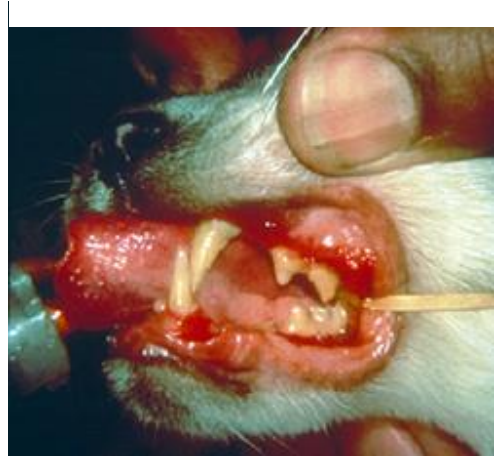

7. OBRAZOVÁ PŘÍLOHA

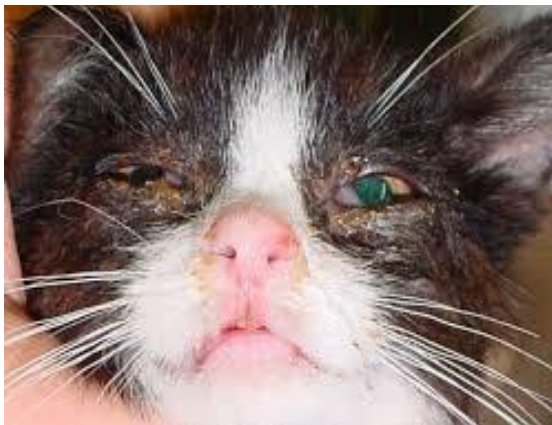Obrázek 16 - Jednotlivé viriony - elektronová mikroskopie



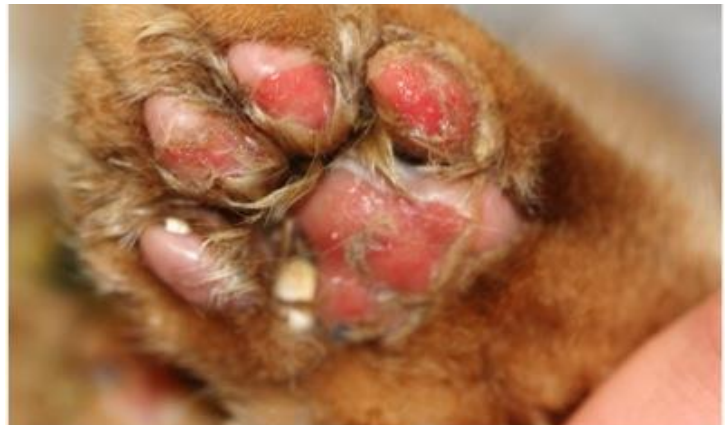Obrázek 17 - Erozivní léze v dutině ústní.



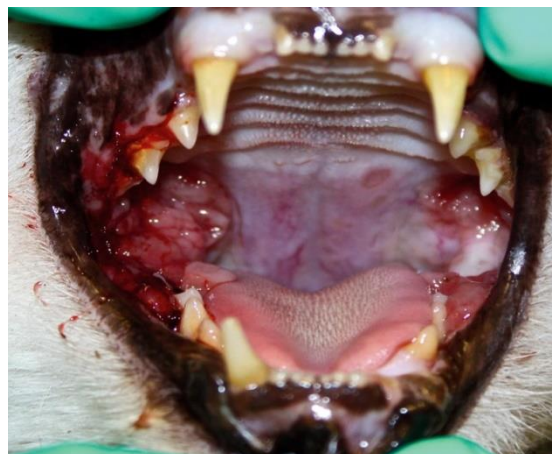Obrázek 18 - Jako jeden z klinických příznaků kočičí kalicivirózy je výtok z nosu a očí



Obrázek 19 - Vesikulární poškození distální části končetiny kočky



Obrázek 20 - Erozivní léze v dutině ústní



VIRUS HEMORAGICKÉHO ONEMOCNĚNÍ KRÁLÍKŮ

1. TAXONOMIE

1.1. ČELEĎ: *Caliciviridae*

ROD: *Lagovirus*

DRUH: *Virus hemoragického onemocnění králíků*

2. CHARAKTERISTIKA

2.1. VIRION

2.1.1. MORFOLOGIE – sférický tvar, Ø 30-35 nm

2.1.2. STRUKTURA – neobalený virus, kapsida má ikozahedrální symetrii, jednotlivé kapsomery jsou uspořádány tak, že mezi sebou utváří seskupení podobné kalichu

2.2. GENOM – Nesegmentovaná, jedna lineární molekula RNA s pozitivní polaritou, o velikosti 7,6-8,5 Kb

3. PATOGENEZE

3.1. HOSTITELÉ – Králík evropský (*Oryctolagus cuniculus*)

3.2. PŘENOS – virus je velmi odolný ve vnějším prostředí, přenos přímým kontaktem, kontaminovaným krmivem, personálem, prachem šířícím se ve vzduchu

3.3. PATOGENEZE – Virus se do organismu dostává přes sliznice dutiny ústní nebo nosní. Po proniknutí viru do krve se dále šíří do míst sekundární replikace (slezina, játra, plíce), kde se dále množí a vyvolává typické klinické příznaky. V játrech, kde koncentrace viru dosahuje nejvyšších hodnot, dochází ke vzniku mnohočetných sraženin, zánětu jater, mnohočetné apoptóze hepatocytů, atd. Později dochází k systémovému vzniku krvácenin a mikrotrombů. Morbidita i mortalita tohoto onemocnění je velice vysoká.

4. KLINICKÉ PŘÍZNAKY

4.1. Onemocnění probíhá v několika formách

4.1.1. PERAKUTNÍ – zvířata hynou okamžitě, bez projevů klinických příznaků

4.1.2. AKUTNÍ – objevují se masivní krváceniny vnitřních orgánů a z dýchacího systému, dále je poškozen CNS, k úhynu zvířat dochází většinou za 12-24 hodin po propuknutí klinických příznaků.

4.1.3. SUBAKUTNÍ – klinické příznaky této formy jsou obdobné jako u akutní formy, avšak z pravidla bývají mírnější, zvířata hynou přibližně 24-36 hodin po prvních klinických příznacích.

4.1.4. CHRONICKÁ – tato forma onemocnění je velice vzácná, klinické příznaky jsou mírné.

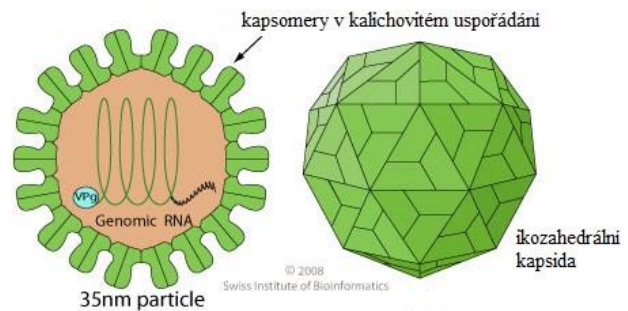
5. DIAGNOSTIKA

5.1. PATO-MORFOLOGICKÝ NÁLEZ

5.2. PŘÍMÁ – elektronová mikroskopie, RT-PCR, imunohistochemie

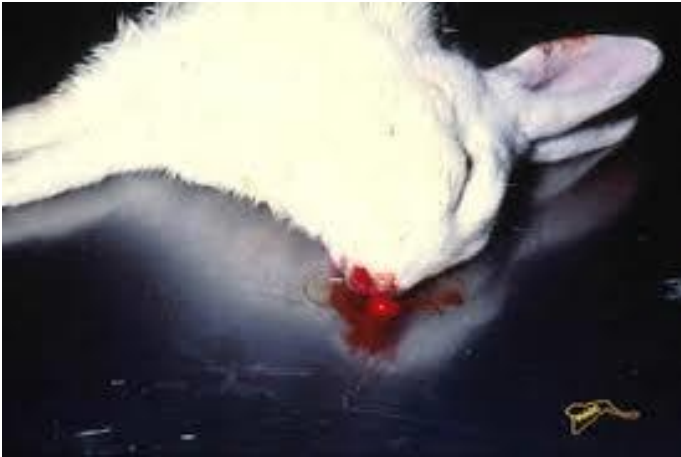6. VAKCINACE

6.1. Inaktivované vakcíny, které jsou hojně užívány v chovech králíků.

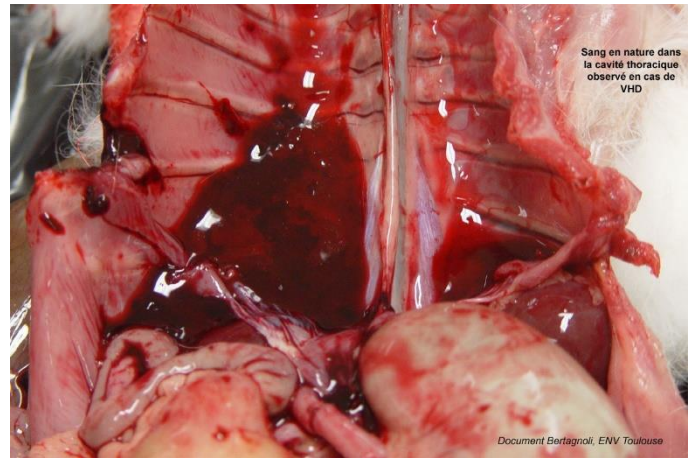


7. OBRAZOVÁ PŘÍLOHA

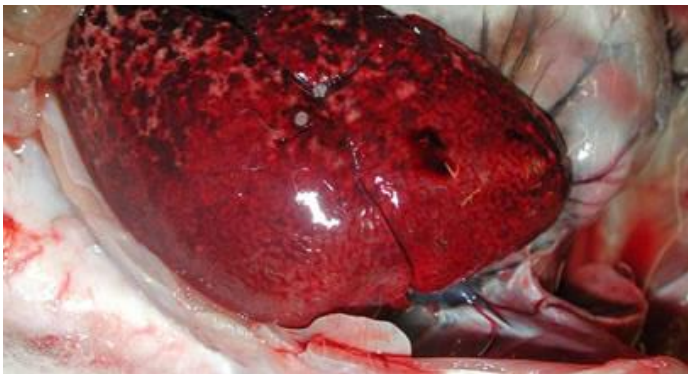Obrázek 21 - Krvácení z nosu u uhynulého králíka, klasický patoanatomický nález.



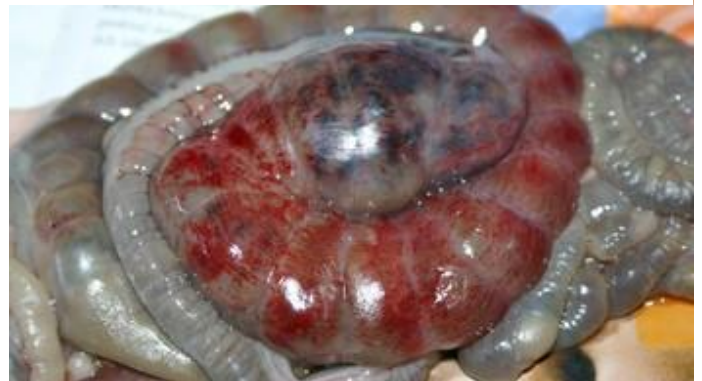Obrázek 22 - Patoanatomický nález Hemoragického onemocnění králíků.



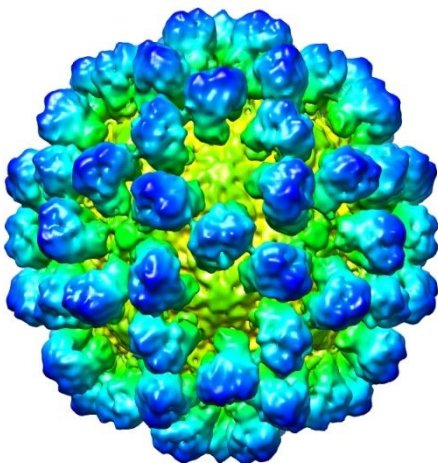
Obrázek 23 - Častý patoanatomický nález - hemoragie v parenchymatózních orgánech



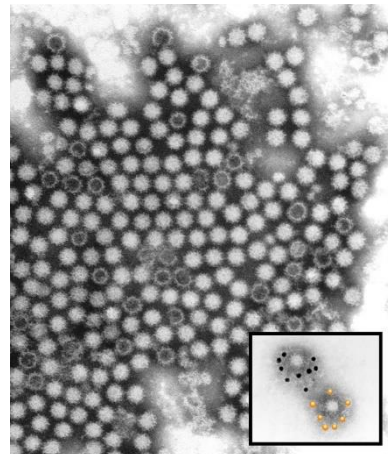
Obrázek 24 Častý patoanatomický nález - překrvená stěna střeva.



Obrázek 25 - Model kapsidy zhotoven Cryo-elektronovou mikroskopií



Obrázek 26 - Elektronová mikroskopie virionů Hemoragického onemocnění králíků.



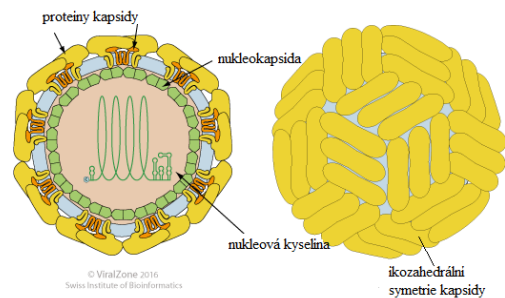
VIRUS KLÍŠŤOVÉ ENCEFALITIDY

1. TAXONOMIE

1.1. ČELEĎ: *Flaviviridae*

ROD: *Flavivirus*

DRUH: *Virus klíšťové encefalitidy (TBEV)*



2. CHARAKTERISTIKA

2.1. VIRION

2.1.1. MORFOLOGIE – sférický tvar, Ø 45-52 nm

2.1.2. STRUKTURA – obalený virus, povrchové proteiny jsou uspořádány v kapsidě s ikozahedrání symetrií, zralé viriony obsahují 2 povrchové proteiny (E, M proteiny) a nukleokapsidu (C protein)

2.2. GENOM – jedna nesegmentovaná, lineární molekula (+)ssRNA, o velikosti 10-11 Kb, replikace probíhá v cytoplazmě hostitelské buňky

3. PATOGENEZE

3.1. HOSTITELÉ – většina teplokrevných obratlovců

3.2. PŘENOS – vektorem, kterým je nejčastěji klíště (*Ixodes ricinus*) – sání krve, nebo také mlékem nakaženého zvířete

3.3. PATOGENEZE – Virus se z podkoží dostává do krve a je dále diseminován do celého organismu. TBEV napadá CNS, kde způsobuje různě závažné meningoencefalitidy s predilekcí onemocnění šedé hmoty. Zánětlivé změny mohou též pronikat do míchy a tak vzniká obraz generalizované polioencefalomyelitidy. Po prodělané infekci vzniká specifická imunita, která však netrvá dlouhou dobu.

4. KLINICKÉ PŘÍZNAKY

4.1. Ve většině případech se onemocnění projevuje zvýšenou tělesnou teplotou a neurologickými příznaky. Ty se projevují nekoordinovanou chůzí, anorexií, letargií, myoklonem (jako u psinky) a poruchami funkce hlavových nervů. V případě perakutní formy onemocnění je prognóza velice nepříznivá, ale při mírnějších příznacích onemocnění většinou odezní samovolně.

5. DIAGNOSTIKA

5.1. PŘÍMÁ – RT-PCR, biologický pokus

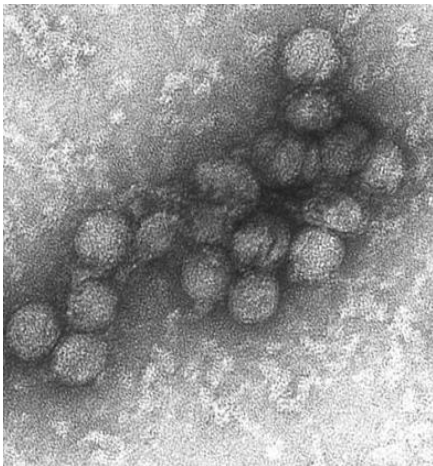
5.2. NEPŘÍMÁ – ELISA (IgM), HIT, VNT

6. VAKCINACE

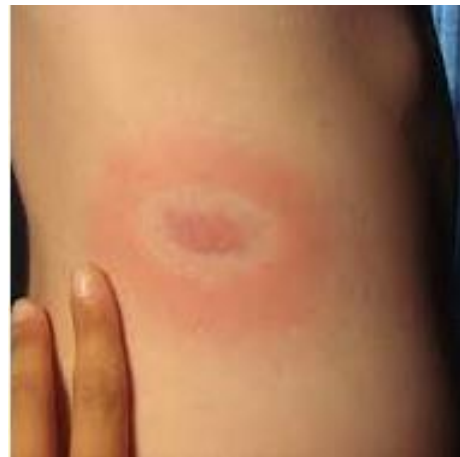6.1. Inaktivované vakcíny pro ochranu skotu a malých přežvýkavců.

7. OBRAZOVÁ PŘÍLOHA

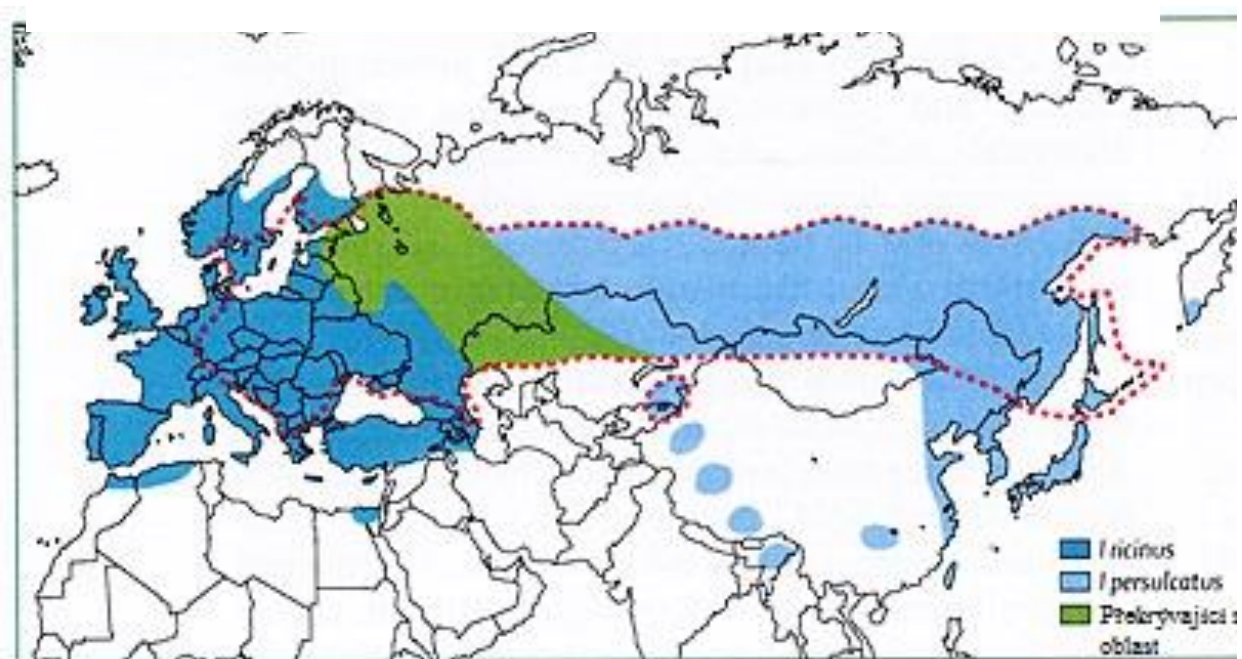
Obrázek 27 - Elektronová mikroskopie virionů viru klíšťové encefalidity.



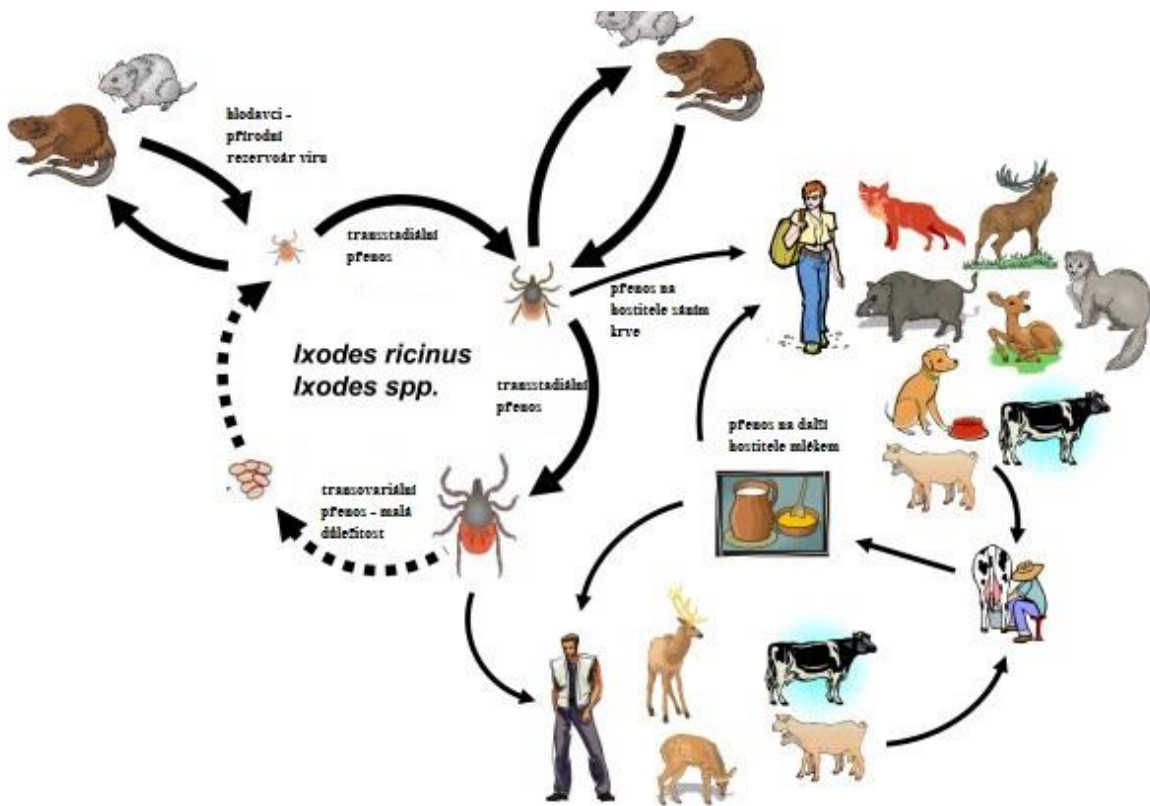
Obrázek 28 -



Obrázek 29 - Mapa kontinentu zobrazující výskyt vektorů klíšťové encefalidity.



Obrázek 30 - Schéma přenosu klíšové encefalitidy.



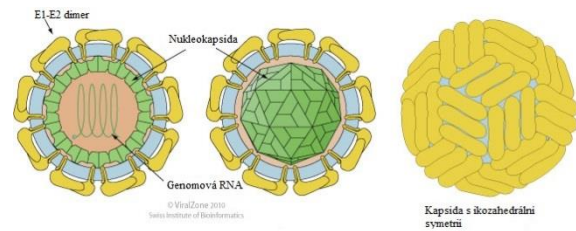
VIRUS BOVINNÍ VIROVÉ DIARRHOE

1. TAXONOMIE

1.1. ČELEĎ: *Flaviviridae*

ROD: *Pestivirus*

DRUH: *Virus bovinní virové diarrhoe*
(BVD)



2. CHARAKTERISTIKA

2.1. VIRION

2.1.1. MORFOLOGIE – sférický tvar, Ø 40-60 nm

2.1.2. STRUKTURA – obalený virus, kapsida se skládá ze třech povrchových proteinů (Erns, E1-E2 dimer), nukleokapsida obalující RNA má ikozahedrání symetrii

1.1. GENOM – jedna nesegmentovaná molekula RNA s pozitivní polaritou

1.2. SUBTYPY

1.2.1. GENOTYPY: BVD-1, BVD-2; oba genotypy vykazují významnou genetickou příbuznost a jsou sérologicky nerozlišitelné

1.2.2. BIOTYPY: CYTOPATOGENNÍ (cp BVDV), NECYTOPATOGENNÍ (ncp BVDV); podle vzniku cytopatického efektu na buněčných kulturách

2. PATOGENEZE

2.1. HOSTITELÉ – skot, ovce, jelenovití

2.2. PŘENOS – přímým stykem, semenem býků, virus je vylučován všemi sekrety/exkreta

2.3. PATOGENEZE – Záleží na biotypu, kterým bylo zvíře infikováno. Infekce necytopatogenním kmenem probíhá zpravidla subklinicky. Virus může u březích zvířat prostupovat přes placentu a poškozují plod. Náchylnější k tomuto onemocnění jsou mladší věkové kategorie zvířat. Virus BVD působí imunosupresivně a je příčinou vzniku sekundárních infekcí.

2.3.1. Při infekci mezi 75. - 120. dnem březosti a transplacentárním přenosem vzniká u plodu imunotolerance, tele se rodí jako perzistentně infikované. Netvoří protilátky, ale vylučuje virus. Při infekci a transplacentárním přenosu po 120. dni březosti dochází k velmi závažnému poškození plodu – vývojové vady, malformace, abortus

2.3.2. Pokud u perzistentně infikovaného zvířete dojde k mutaci necytopatogenního biotypu viru na cytopatogenní, rozvíjí se u tohoto hostitele „Slizniční choroba“, která končí úhynem jedince.

3. KLINICKÉ PŘÍZNAKY

3.1. Inkubační doba onemocnění se pohybuje mezi 5-10 dny. Klinické příznaky začínají nespecificky horečkou, anorexií, letargií. Následně se objevuje krvavý průjem, trus obsahuje odloupanou sliznici a březí zvířata mohou zmetat. Vzhledem ke značné imunosupresi se mohou zároveň uplatňovat další patogeny a klinické příznaky tak mohou být zastřené.

3.2. Při slizniční chorobě se nejprve objevuje horečka, skleslost, výtok z nosu a očí. Postupem času se rozvíjí dýchavičnost a eroze v dutině ústní, na pyscích a mulci. Eroze na sliznicích progredují a dochází k postupnému rozpadu všech sliznic.

4. DIAGNOSTIKA

4.1. KLINICKÉ PŘÍZNAKY, PATO-MORFOLOGICKÝ NÁLEZ

4.2. PŘÍMÁ – ELISA, PCR, průkaz viru na buněčných kulturách

4.3. NEPŘÍMÁ – párové vzorky séra! ELISA

5. VAKCINACE

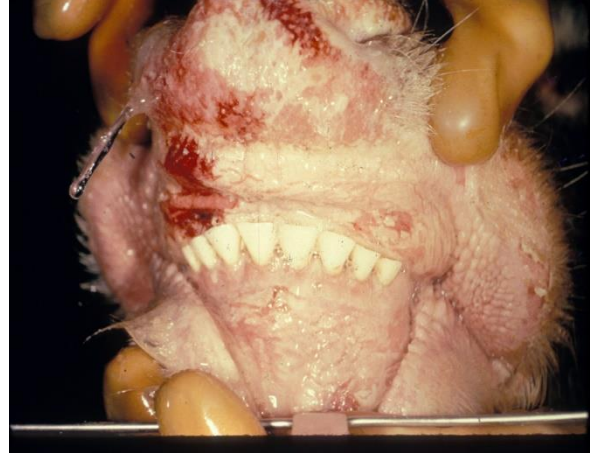5.1. Vakcína je dostupná.

6. OBRAZOVÁ PŘÍLOHA

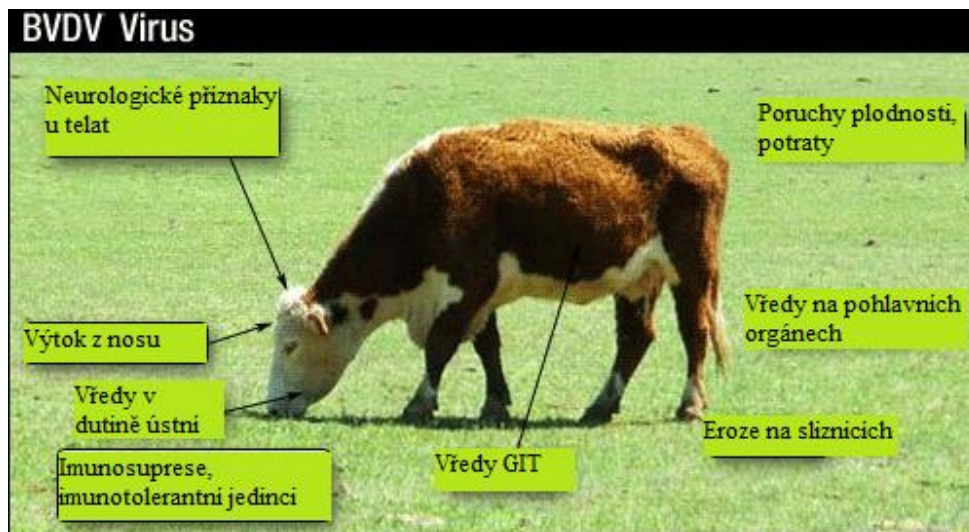
Obrázek 31 - Tele trpící průjmem z důvodu infekce BVDV.



Obrázek 32 - Erozivní změny na sliznicích jsou jedním z příznaků slizniční choroby.



Obrázek 33 - Schématicky znázorněné hlavní klinické příznaky BVD.



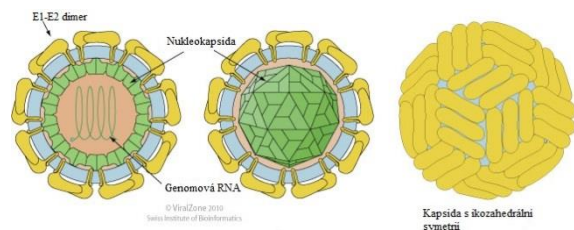
VIRUS KLASICKÉHO MORU PRASAT

1. TAXONOMIE

1.1. ČELEĎ: *Flaviviridae*

ROD: *Pestivirus*

DRUH: *Virus klasického moru prasat*



2. CHARAKTERISTIKA

2.1. VIRION

2.1.1. MORFOLOGIE – sférický tvar, Ø 40-60 nm

2.1.2. STRUKTURA – obalený virus, kapsida se skládá ze třech povrchových proteinů (Erns, E1-E2 dimer), nukleokapsida obalující RNA má ikozahedrání symetrii

2.2. GENOM – jedna nesegmentovaná molekula molekula RNA s pozitivní polaritou

3. PATOGENEZE

3.1. HOSTITELÉ – prase domácí, prase divoké

3.2. PŘENOS – kapénkovou infekcí, přímým kontaktem, kontaminovaným prostředím, vertikálně z matky na plod

3.3. PATOGENEZE – Primární replikace viru probíhá v tonsilách a je velmi rychle roznášen do dalších lymfatických orgánů. Virus primárně napadá buňky retikuloendoteliálního systému v parenchymatózních orgánech a endotel cév. Což vede k mnoha patologickým procesům v organismu, např. krváceniny, infarktizace sleziny, DIC, encephalitis, ulcerace GIT, apod. Zvířata hynou v důsledku všeobecného selhání krevního oběhu a srdce. Virus je vylučován všemi sekrety a exkrety infikovaných zvířat a v prostředí může virus přežívat několik měsíců.

4. KLINICKÉ PÍZNAKY

4.1. Inkubační doba onemocnění se pohybuje v rozmezí 3 až 8 dnů. A onemocnění může probíhat v několika formách.

4.1.1. PERAKUTNÍ PRŮBĚH – zvířata hynou několik dnů po infekci bez klinických příznaků, tento průběh je charakteristický bezprostředně po zavlečení nákazy do chovu

4.1.2. AKUTNÍ PRŮBĚH – během 3-6 dnů po infekci se objevuje vysoká horečka a výrazné zhoršení celkového zdravotního stavu, následně se u zvířat projevuje diarrhoe/zácpa, sekundární bakteriální pneumonie a nervové příznaky (ataxie, paréza, tremor...), březí prasnice zmetají, sliznice a kůže je překrvená s hemoragii. Většina nemocných prasat hyne v rozmezí od 7 do 12 dnů.

4.1.3. SUBAKUTNÍ PRŮBĚH – Při této formě onemocnění jsou klinické příznaky mírnější a inkubační doba je delší. Nejčastějšími projevy jsou – průjem, dermatitidy, hemoragie, sekundární bakteriální infekce, atd. Zvířata hynou v průběhu několika dnů až týdnů.

5. DIAGNOSTIKA

5.1. KLINICKÉ PŘÍZNAKY, PATO-MORFOLOGICKÝ NÁLEZ

5.2. PŘÍMÁ – ELISA, imunofluorescence, RT-PCR

5.3. NEPŘÍMÁ – virus neutralizační test, ELISA

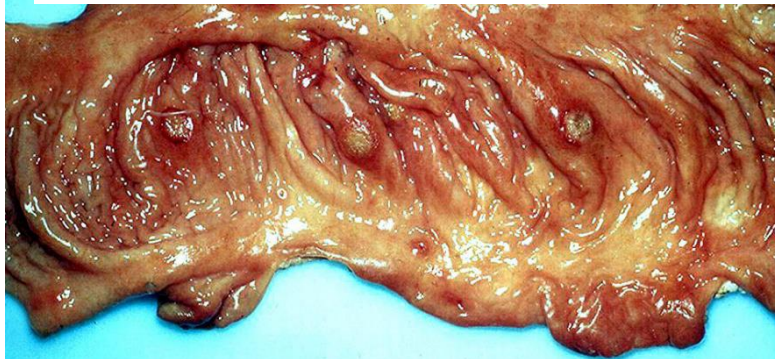
6. VAKCINACE – zakázána v EU

7. OBRAZOVÁ PŘÍLOHA

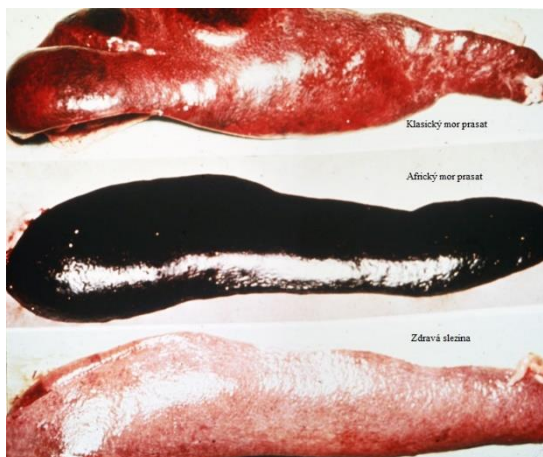
Obrázek 34 - Kadávery dospělých kusů prasat. Pozorujeme typické překrvení a hemoragie na kůži.



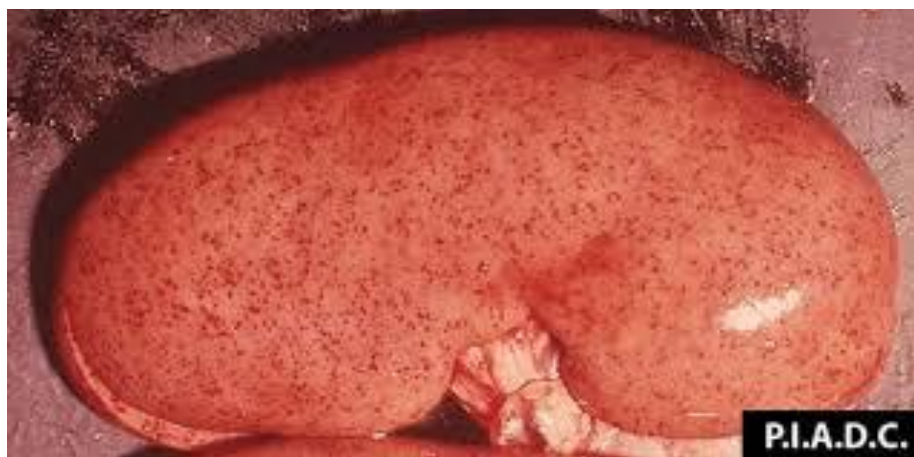Obrázek 35 - Fibrózně nekrotické léze na sliznici tlustého střeva - BUTONY jsou jedním z diagnostických prvků onemocnění.



Obrázek 36 - Patoanatomický nález sleziny je zásadní pro odlišení KMP od AMP.



Obrázek 37 - Typické hemoragické změny na ledvinách.



VIRUS ARTERITIDY KONÍ

1. TAXONOMIE

1.1. ŘÁD: *Nidovirales*

ČELEĎ: *Arteriviridae*

ROD: *Arterivirus*

DRUH: *Virus arteritidy koní*

2. CHRAKTERISTIKA

2.1. VIRION

2.1.1. MORFOLOGIE – sférický tvar, Ø 50-70 nm

2.1.2. STRUKTURA – obalený virus, izometrická nukleokapsida o Ø 20-30 nm je obalena kapsidou, která je tvořena fosfolipidovou vrstvou a na povrch vyčnívajícími proteiny.

2.2. GENOM – jedna lineární molekula ssRNA s pozitivní polaritou i velikosti 13-15 Kb; nukleová kyselina je sama o sobě infekční; replikace probíhá v cytoplazmě

3. PATOGENEZE

3.1. HOSTITELÉ - koňovití

3.2. PŘENOS – kapénkovou infekcí, přímým kontaktem, semenem hřebců

3.3. PATOGENEZE – Primární replikace viru probíhá v alveolárních makrofázích a endoteliálních buňkách odkud se virové partikule přesouvají do regionálních mízních uzlin a je pak hematogenně diseminován do celého organismu. Virus napadá endotel menších cév a indukuje tvorbu prozánětlivých cytokinů v makrofázích a endoteliálních buňkách. Stěna cévy postupně nekrotizuje, vytvářejí se sraženiny a nakonec dochází k odumrtí svalové vrstvy cév. Dochází k otokům, hemoragiím, efuzím v přirozených tělních dutinách. U hřebců virus nejspíše přežívá v přídatných pohlavních žlázách, odkud infikuje semeno.

4. KLINICKÉ PŘÍZNAKY

4.1. Většina infekcí probíhá ve většině případů mírně nebo dokonce asymptomaticky. Inkubační doba onemocnění se pohybuje od 3 do 14 dnů. V případě propuknutí klinicky zjevného onemocnění se objevuje horečka (více jak 41°C), leukopenie, deprese, anorexie, nadměrná lakrimace, konjunktivitida a výtok z nozder. Dále se vyvíjí otoky podkoží, abdomenu, pánevních končetin, supraorbitální otoky, dechová tíseň a březí nevakcinované klisny abortují (3. - 10. měsíc gestace).

5. DIAGNOSTIKA

5.1. KLINICKÉ PŘÍZNAKY

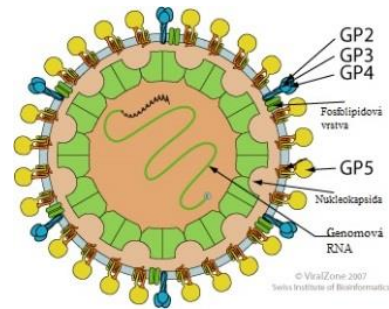
5.2. PŘÍMÁ – RT-PCR, průkaz viru na buněčných kulturách

5.3. NEPŘÍMÁ – virus neutralizační test, ELISA

6. VAKCINACE

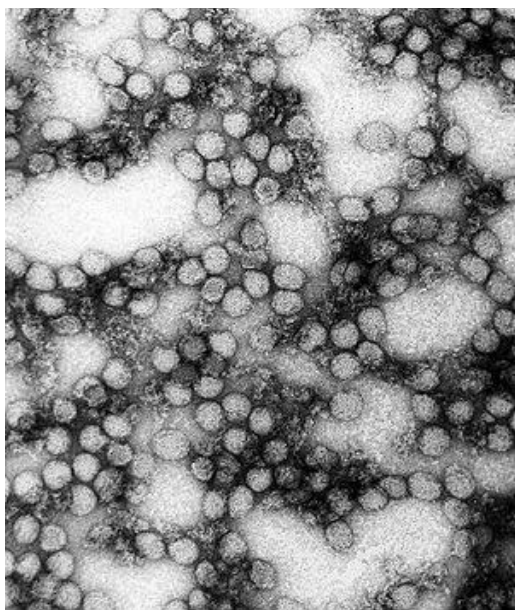
6.1. atenuované, inaktivované vakcíny

6.2. indukovaná zvířatům, která mají být zapojena do reprodukce, nejlépe ve stáří 6-8 měsíců věku.



7. OBRAZOVÁ PŘÍLOHA

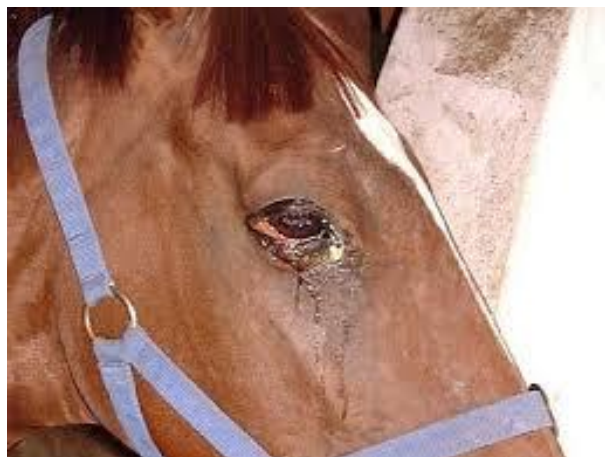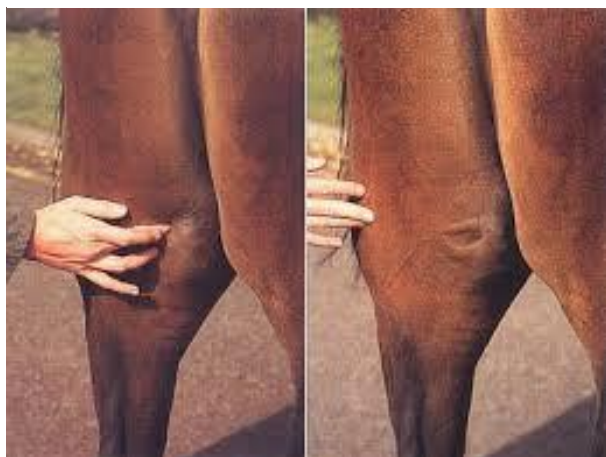Obrázek 38 - Viriony Infekční arteritidy koní - elektronová mikroskopie.



Obrázek 39 - Jedním z klinických příznaků jsou otoky distálních částí končetin.



Obrázek 40 - Dále vznikají povšechné otoky podkoží. Ty diagnostikujeme tlakem na danou oblast.



VIRUS REPRODUKČNÍHO A RESPIRAČNÍHO SYNDROMU PRASAT

1. TAXONOMIE

1.1. ŘÁD: *Nidovirales*

ČELEĎ: *Arteriviridae*

ROD: *Arterivirus*

DRUH: *Virus reprodukčního a respiračního syndromu prasat (PRRS)*

2. CHARAKTERISTIKA

2.1. VRION

2.1.1. MORFOLOGIE - sférický tvar, Ø 50-70 nm

2.1.2. STRUKTURA – obalený virus, izometrická nukleokapsida o Ø 20-30 nm je obalena kapsidou, která je tvořena fosfolipidovou vrstvou.

2.2. GENOM – jedna lineární molekula ssRNA s pozitivní polaritou i velikosti 13-15 Kb; nukleová kyselina je sama o sobě infekční; replikace probíhá v cytoplasmě

2.3. SUBTYPY – Genotyp I (evropský kmen), Genotyp II (severoamerický kmen)

3. PATOGENEZE

3.1. HOSTITELÉ – prase domácí, prase divoké

3.2. PŘENOS – virus je vylučován všemi tělními sekrety a exkrety, přenos je buď přímým kontaktem nebo nepřímo, kontaminovaným vybavením, krmivem či personálem či vzduchem.

3.3. PATOGENEZE – virus se primárně replikuje v plicních makrofázích a tonsilách, ve kterých také dlouhodobě přežívá. Fagocytóza plic je snížena a často dochází k sekundárním infekcím. Virus PRRS má též afinitu k reprodukčnímu traktu. U prasnic způsobuje placentitidu, přechází přes placentární bariéru a infikuje plody. Ve většině případů dochází k abortům v různých stupních březosti, avšak někdy mohou plody infekci přežít, dochází k rození nevyrovnaných vrhů.

4. KLINICKÉ PŘÍZNAKY

4.1. Klinické příznaky infekce jsou velice variabilní a záleží na věku, pohlaví a stádia reprodukce zvířat. Nejčastěji se u prasnic projevují poruchy zabřezávání, snížená plodnost a sporadické potraty ve vysokém stupni gestace. U selat se v období odstavu projevuje imunosuprese, která je dána infekcí makrofágů. Selata jsou mnohem více vnímavá k rozvoji sekundárních infekcí. Onemocnění jen málokdy končí fatálně, ale způsobuje výrazné ekonomické ztráty v chovech.

5. DIAGNOSTIKA

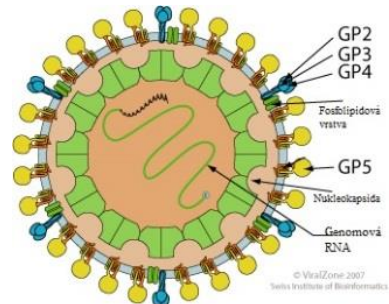
5.1. KLINICKÉ PŘÍZNAKY – poruchy reprodukce, respirační problémy

5.2. PŘÍMÁ – RT-PCR doplněná sekvenováním

5.3. NEPŘÍMÁ - ELISA

6. VAKCINACE

6.1. atenuované i inaktivované vakcíny



7. OBRAZOVÁ PŘÍLOHA

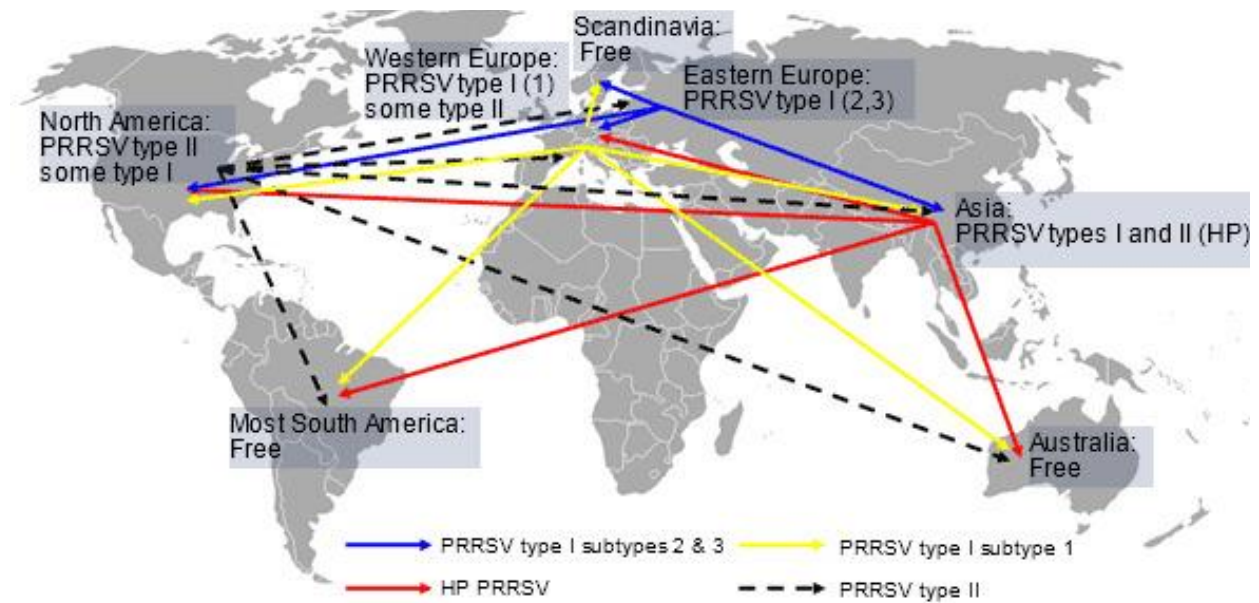
Obrázek 41 - Aborty ve vysokém stupni březosti jsou jedním z hlavních příznaků PRRS.



Obrázek 42 - Cyanóza ušních boltců



Obrázek 43 - Schéma distribuce jednotlivých kmenů PRRS po světě. Přenos viru často kopíruje obchodní cesty s prasaty.



KOČIČÍ ENTERÁLNÍ KORONAVIRUS, VIRUS INFEKČNÍ PERITONITIS KOČEK

1. TAXONOMIE

1.1. ŘÁD: *Nidovirales*

ČELEĎ: *Coronaviridae*

PODČELEĎ: *Coronavirinae*

ROD: *Alphacoronavirus*

DRUH: Koronavirus koček

2. CHARAKTERISTIKA

2.1. MORFOLOGIE – sférický tvar, Ø 110-120 nm

2.2. STRUKTURA – obalený virus, genom je spojen s proteinem N, který tvoří nukleokapsidu s helikální symetrií. Z povrchu virové partikule vyčnívají povrchové peplomy.

2.3. GENOM – tvořen nesegmentovanou molekulou RNA s pozitivní polaritou o velikosti 27-32 Kb

2.4. TYPY – Koronavirus koček se vyskytuje ve dvou biotypech - Virus infekční peritonitis koček (FIPV) a Enterální koronavirus koček (FECoV) – Oba biotypy se liší svou patogenitou, avšak antigenně jsou totožné.

3. PATOGENEZE

3.1. HOSTITELÉ – Kočkovité šelmy

3.2. PŘENOS – přímým kontaktem nebo také nepřímým

3.3. PATOGENEZE – Virus infekční peritonitis koček vzniká mutací enterálního koronaviru koček, který je v populaci koček poměrně častý a většinou nevyvolává klinické příznaky. Množí se v enterocytech a je dlouhodobě vylučován. Virus FIP proniká do organismu přes sliznici v dutině nosní a ústní. K primární replikaci dochází na tonsilách a tenkém střevě odkud je virus diseminován do organismu hostitele. Protilátky proti FIPV se objevují 7. - 10. den po infekci a hrají v rozvoji infekce velmi důležitou roli. Protilátky se váží na virové partikule a vzniklé imunokomplexy jsou ukládány ve stěnách arterií, dochází tak k jejich poškození a ke vzniku ascitu v dutině břišní, poruchám srážení krve, DIC...

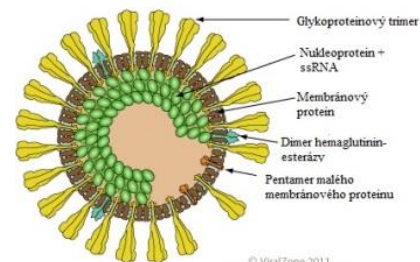
4. KLINICKÉ PŘÍZNAKY

4.1. Onemocnění se vyskytuje ve dvou formách:

4.1.1.1. EFUZIVNÍ FORMA (vlhká forma) – vzácnější forma, dutina břišní je vyplněna ascitickou tekutinou, která má slámovou barvu a je značně viskózní. Peritoneum je pokryto neseptickým fibrinovým exsudátem, mezi orgány vznikají fibrinové adheze, dalšími příznaky jsou zvracení, průjem, ikterus, pankreatitida, dyspnoe, horečka...

4.1.1.2. NEEFUZIVNÍ FORMA (suchá forma) – v parenchymatózních orgánech jsou diseminovány pyelogranulomy (ledviny, játra, mezenterální mízní uzliny, pankreas...), poškození očí v podobě pyelogranulomatózních zánětů (hypopyon, uveitis, hyphaedema...), dalšími příznaky jsou poškození mozku, kachexie, polydipsie, polyurie, proteinurie, horečka...

4.1.2. Projevy onemocnění záleží na řadě různých faktorů, jako jsou stres, současně probíhající infekce (FeLV, FIV) a způsob života zvířete.



© ViralZone 2011
Swiss Institute of Bioinformatics

5. DIAGNOSTIKA

5.1. KLINICKÉ PŘÍZNAKY, ANAMNÉZA

5.2. VYŠETŘENÍ KRVE (biochemické, hematologické)

5.3. PŘÍMÁ – nález a sekvenování viru má pouze podpůrný charakter

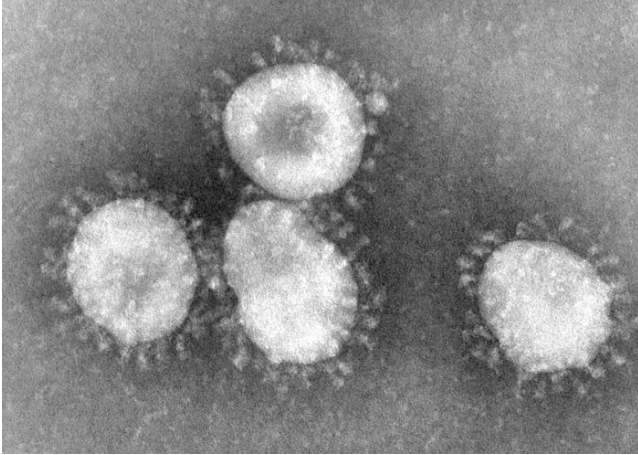
5.4. NEPŘÍMÁ – nález protilátek je běžný v důsledku křížové reaktivity protilátek s běžně se vyskytujícím enterálním koronavirem koček.

6. VAKCINACE

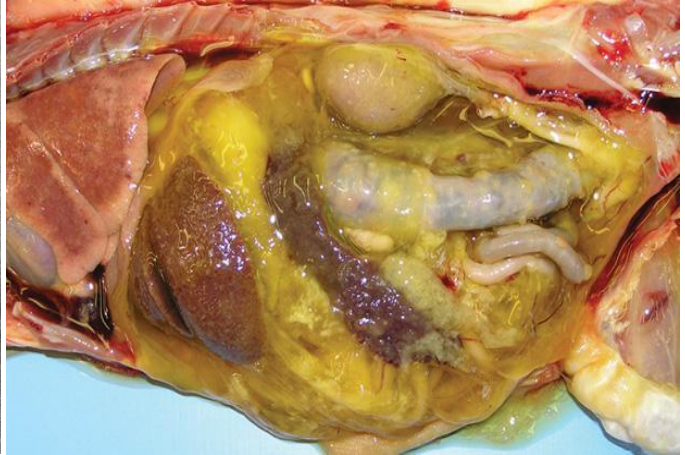6.1.1. INTRANASÁLNÍ APLIKACE – navození slizniční imunity v horních cestách dýchacích

7. OBRAZOVÁ PŘÍLOHA

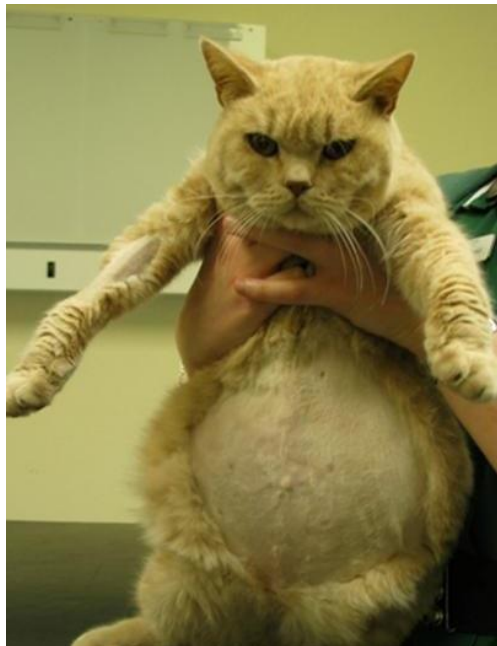
Obrázek 44 - Jednotlivé viriony koronavirů - elektronová mikroskopie.



Obrázek 45 - Typický exsudát pro efuzivní formu FIP



Obrázek 46 - Na obrázku je pacient trpící efuzivní formo FIP.



(-)ssRNA VIRY

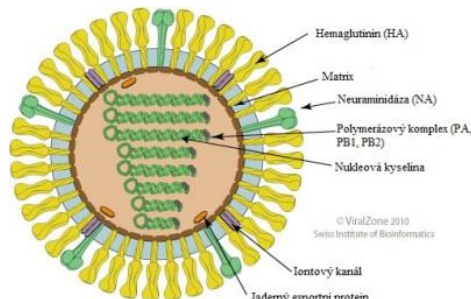
INFLUENZAVIRUS A

1. TAXONOMIE

1.1. ČELEĎ: *Orthomyxoviridae*

ROD: *Influenzavirus A*

DRUH: *Influenzavirus A*



2. CHARAKTERISTIKA

2.1. VIRION

2.1.1. MORFOLOGIE – sférický tvar, někdy až filamentózní, \varnothing 80 – 120nm

2.1.2. STRUKTURA – obalený virus s velkými peplomerami – 2 typy glykoproteinů

– Hemaglutinin – 15 subtypů

– Neuraminidáza – 9 subtypů

2.2. GENOM – Segmentovaný (8 segmentů), lineární s negativní polaritou, velikost 13,5Kb

2.3. SUBTYPY – H1N1, H5N1, H3N2...

3. PATOGENEZE

3.1. HOSTITELÉ – teplokrevní živočichové (prasata, lidé, ptáci, mořští savci ...)

3.2. PŘENOS – aerosolem, kapénkovou infekce

3.3. PATOGENEZE – Afinita k epiteliálním buňkám střeva nebo horních cest dýchacích

3.4. PROTILÁTKY – proti hemaglutininu, neutralizují infektivitu viru → specifická imunita přetrvává několik měsíců, avšak jen pro daný typ Ag linie

4. KLINICKÉ PROJEVY

4.1. PŘÍZNAKY – Akutní horečnaté onemocnění, vysoká morbidita, respirační příznaky u influenzy savců, postižení GIT u aviární influenzy

5. DIAGNOSTIKA

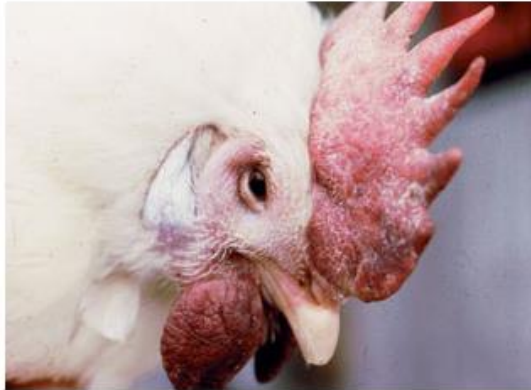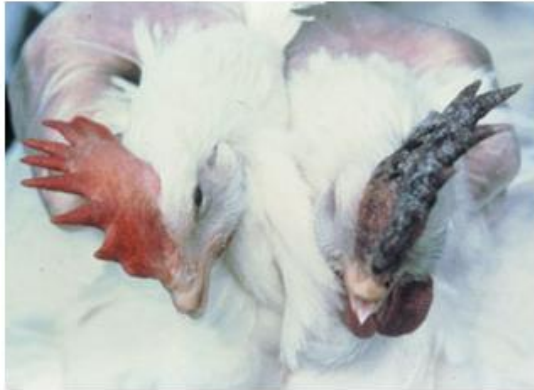5.1. Přímá - detekce specifických částí nukleové kyseliny metodou RT-PCR nebo kultivací na kuřecích embryích s následnou typizací viru specifickými antiséry

5.2. Nepřímá - z párových vzorků sér metodou ELISA nebo HIT

6. VAKCINACE – atenuované i inaktivované vakcíny

7. OBRAZOVÁ PŘÍLOHA

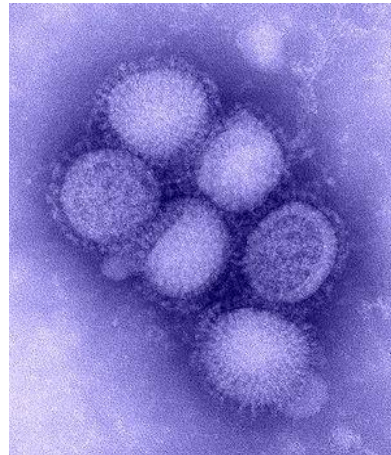
Obrázek 47 - Drůbež infikovaná virem influenzy jeví mnoho příznaků, např. otok kolem očí, otok a cyanóza hřebínku s postupnou nekrózou...



Obrázek 48 - - Klinické příznaky psa infikovaného virem influenzy A. Můžeme vidět serózní výtok z nosu a očí.

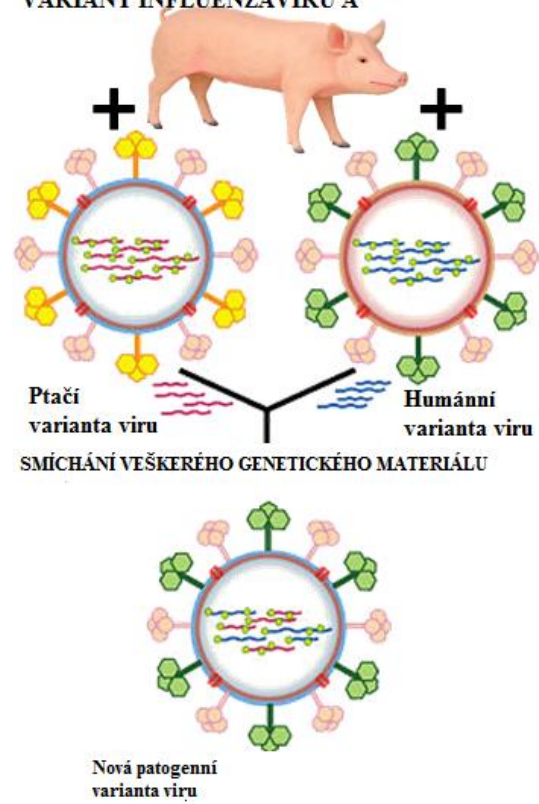


Obrázek 49 - Elektronová mikroskopie virionů influenzy A.



Obrázek 50 - Role prasat při vzniku nových variant viru. Prase zde plní úlohu jakési "mixážní nádoby".

ÚLOHA PRASAT VE VZNIKU NOVÝCH VARIANT INFLUENZAVIRU A



VIRUS BORNASKÉ CHOROBY

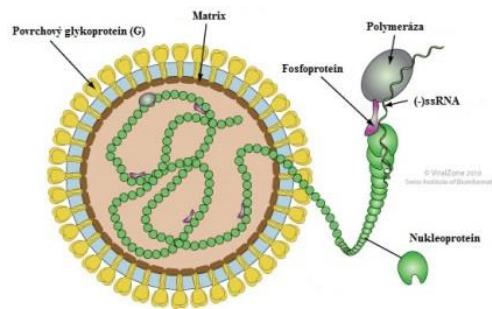
1. TAXONOMIE

1.1. ŘÁD: *Mononegavirales*

ČELEĎ: *Bornaviridae*

ROD: *Bornavirus*

DRUH: *Virus Bornaské choroby*



2. CHARAKTERISTIKA

2.1. VIRION

2.1.1. MORFOLOGIE – sférický tvar, \varnothing 70 – 130 nm

2.1.2. STRUKTURA – obalený virus, na povrch vystupují glykoproteiny

2.2. GENOM

Jedna molekula jednovláknité lineární RNA s negativní polaritou, o velikosti 8,9 Kb

3. PATOGENEZE

3.1. Afinita k buňkám NS (neurony, oligodendrocyty, astrocyty...)

3.2. Replikace v jádrech těchto buněk

3.3. Vnímavé druhy – koně, ovce, skot, psi. Potencionálně i člověk

3.4. Přenos – není dosud znám, pravděpodobně přímý kontakt se slinami, močí nebo výkaly nakaženého jedince

4. KLINICKÉ PŘÍZNAKY

4.1. Akutní a subakutní virové onemocnění zřídka probíhající chronicky jako meningoencefalomyelitida, nehnisavá. Nervové příznaky často končící fatálně.

4.2. Oblast výskytu – Evropa, Severní Amerika, Asie

5. DIAGNOSTIKA

5.1. PŘÍMÁ: RT-PCR, průkaz inkluzí v nervové tkáni (Joest-Degenova tělíska)

5.2. NEPŘÍMÁ – průkaz specifických protilátek v séru/mozkomíšním moku metodou nepřímé imunofluorescence, ELISA

6. VAKCINACE – není dostupná

7. OBRAZOVÁ PŘÍLOHA

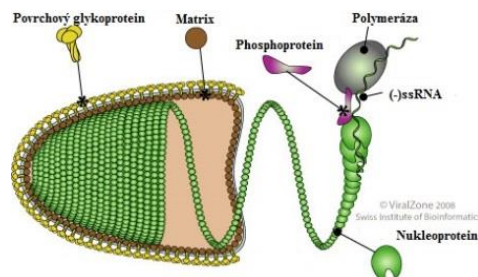
Obrázek 51 - Bornaská choroba postihuje CNS, pozorujeme nervové příznaky, např. ataxie, neschopnost chůze...



VIRUS VZTEKLINY

1. TAXONOMIE

- 1.1. ŘÁD: *Mononegavirales*
- ČELEĎ: *Rhabdoviridae*
- ROD: *Lyssavirus*
- DRUH: *Virus vztekliny*



2. CHARAKTERISTIKA

2.1. VIRION

2.1.1. MORFOLOGIE – tvar projektilu, velikost 180 x 75 nm

2.1.2. STRUKTURA – obalený virus, nukleokapsida s helikální symetrií, povrchové glykoproteiny (glykoprotein G) a pod obalem je vrstva tvořená matrix proteinem

2.2. GENOM – lineární, nesegmentovaná, jednovláknitá molekula RNA s negativní polaritou o velikosti 13 – 16 kb

– enzymy: virová RNA transkriptáza – vytvoření vlákna s pozitivní polaritou

– replikace: Virová RNA transkriptáza, která je přítomna ve virové partikuli,

je potřebná k vytvoření vlákna RNA s pozitivní polaritou – REPLIKAČNÍ INTERMEDIÁT.

Enzym přepisuje jednotlivé geny viru za vzniku monocistronických mRNA, které jsou na ribozomech hostitelských buněk překládány do proteinů.

3. PATOGENEZE

3.1. HOSTITELÉ – všichni savci, zoonóza

3.2. ZPŮSOB PŘENOSU – Nejčastějším způsobem přenosu viru je pokousání nakaženým zvířetem, případně se může virus dostat do těla hostitele ze slin nemocného zvířete přes poškozenou či jinak narušenou sliznici, v krajních případech inhalací aerosolu, při transplantaci orgánů nebo přes rohovku oka.

3.3. INKUBAČNÍ DOBA – týdny až měsíce, ojedíněle i 1 rok

3.4. PATOGENEZE – Virus se v těle hostitele šíří neurogenně. Po vniknutí do organismu se virus množí ve svalových buňkách a posléze se váže na acetylcholinový receptor a dostává se do nervové buňky periferních nervů. Dále se virus perineurálně šíří po axonech ascendentně, směrem k CNS. V CNS má virus afinitu k mozkové kůře, prodloužené míše, jádrům hlavových nervů a spinálním gangliím. Rychlost šíření podél nervových vláken je 12–100 mm/den. K sekundární replikaci dochází v cytoplazmě neuronů, kde tvoří cytoplazmatické inkluze, tzv. NEGRIHO TĚLÍSKA. Jedná se o eosinofilní inkluze skládající se z virové RNA, ribozomů a virových proteinů. Virus v nervových buňkách vyvolává zánět, nekrózu a apoptózu. Z CNS se virus dostává dále do celého těla podél periferních nervů, zejména do slinných žláz, kde dosahuje vysokých koncentrací. Virus v nervových buňkách vyvolává zánět, nekrózu a apoptózu. Spíše než buněčná smrt neuronů, nervové příznaky vyvolávají neuronální dysfunkce způsobené invazí viru. Mezi tyto dysfunkce patří poruchy v neurotransmisí prostřednictvím acetylcholinu, serotoninu, GABA a poruchy iontových kanálů.

4. KLINICKÉ PŘÍZNAKY

4.1. PŘÍZNAKY – Inkubační doba v průměru trvá 2-8 týdnů. Obecně platí, že mnohočetné, hluboké lacerace a kousnutí na hlavě či krku jsou spojovány s kratší inkubační dobou. Prodromální stádium trvá z pravidla 2 – 10 dnů. Toto stádium je typické nespecifickými příznaky připomínající chřipkové onemocnění a hyperestezii, parestezii, anestezií, pruritem či bolestí v místě kousnutí (vstupu viru do organismu).

4.2. Klinické příznaky vztekliny se vyskytují ve **2 formách**:

- a) **Encefalitická** – 80% nakažených (intaktní T-lymfocytární imunita, vysoká sérová koncentrace IL-2 a IL-6)
- b) **Paralytická** – 20% nakažených

Obecné klinické příznaky: hyperexcitabilita, autonomní dysfunkce (hypersalivace, pocení, lakrimace, mydriáza...), hydrofobie, postupná paralýza končetin, srdeční arytmie. Tyto příznaky trvají několik dní a končí upadnutím pacienta do kómatu s následným exitem.

4.3. DIFERENCIÁLNÍ DIAGNÓZA – Vzteklna by měla být brána v úvahu v případě každého akutního onemocnění NS jako suspektní diagnóza. Důvodem je zoonotický potenciál a také závažnost onemocnění. Je nutno odlišit od – tetanu, záškrtu, botulismu, intoxikace léky, mozkové malárie, Japonské encefalitidy, atd.

5. DIAGNOSTIKA

5.1. KLINICKÉ PŘÍZNAKY – viz výše, vyšetření se u psů opakuje za 5 dnů

5.2. LABORATORNÍ VYŠETŘENÍ – přímá imunofluorescence, RT-PCR

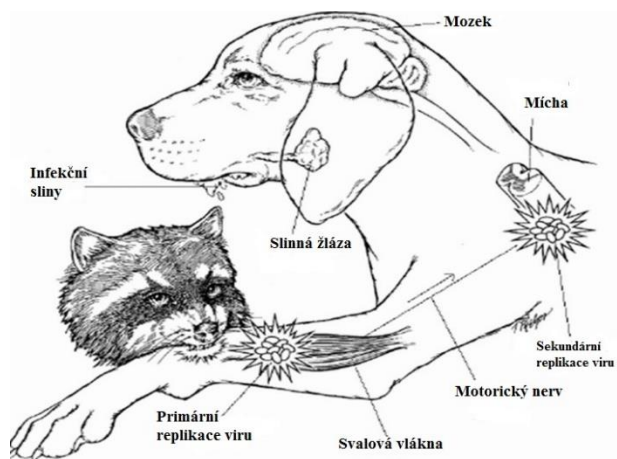
6. VAKCINACE – inaktivované i rekombinantní vakcíny jsou běžně dostupné a užívané jak u zvířat, tak i u lidí. Živé inaktivované vakcíny jsou používány pouze pro orální vakcinace divoče žijících zvířat.

7. OBRAZOVÁ PŘÍLOHA

Obrázek 52 - Na obrázcích můžeme vidět pacienty s typickými příznaky jako je agrese, nadměrná salivace a ataxie.



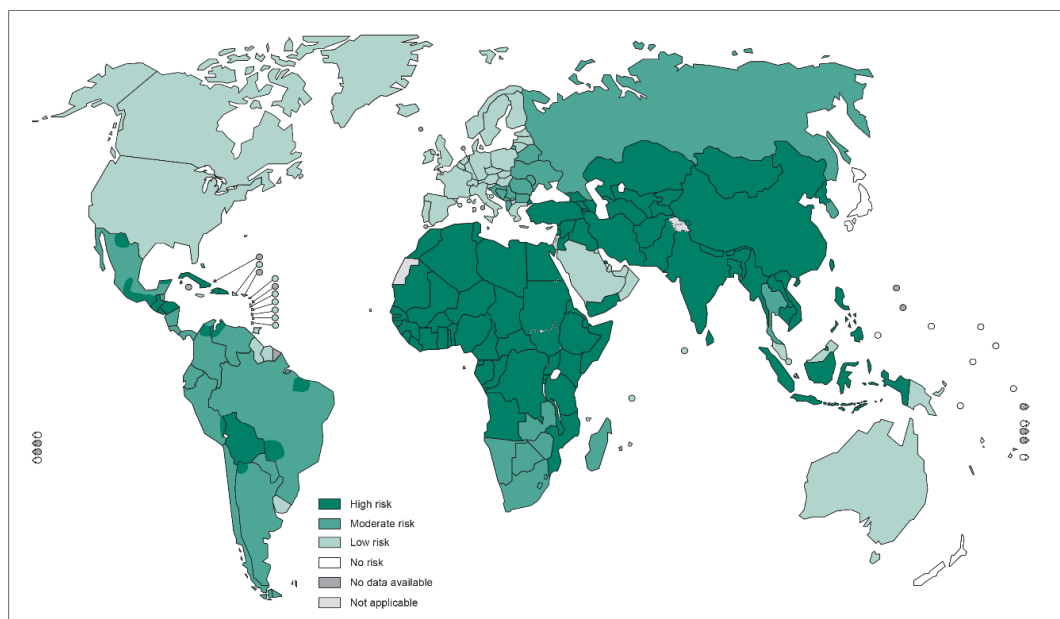
Obrázek 53 - Schéma šíření viru v organismu.



Obrázek 54 - Pes v pokročilém stádiu vztekliny. Vidíme klasické příznaky - hypersalivaci, mydriázu, ataxii.



Obrázek 55 - Mapa světa zohledňující riziko nakažení člověka vzteklinou. Vydáno WHO v roce 2013.



The boundaries and names shown and the designations used on this map do not imply the expression of any opinion whatsoever on the part of the World Health Organization concerning the legal status of any country, territory, city or area or of its authorities, or concerning the delimitation of its frontiers or boundaries. Dotted lines on maps represent approximate border lines for which there may not yet be full agreement. © WHO 2014. All rights reserved

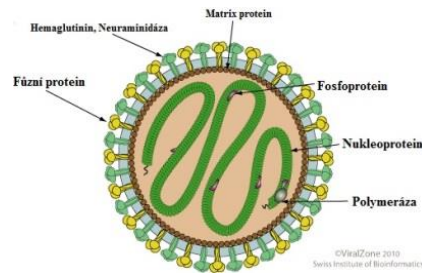
Data Source: World Health Organization
Map Production: Control of Neglected
Tropical Diseases (NTD)
World Health Organization



VIRUS PARAINFLUENZY SKOTU, PSŮ

1. TAXONOMIE

- 1.1. ŘÁD: *Mononegavirales*
- ČELEĎ: *Paramyxoviridae*
- ROD: *Respirovirus*
- DRUH: *Parainfluenza virus*



2. CHARAKTERISTIKA

2.1. VIRION

2.1.1. MORFOLOGIE – sférický tvar, Ø150nm

2.1.2. STRUKTURA – obalený virus, na povrchu peplomy – HEMAGLUTININ, NEURAMIDÁZA, FÚZNÍ PROTEIN

2.2. GENOM – jedno vláknitá, nesegmentovaná, lineární molekula RNA s negativní polaritou, velikost 15Kb

2.3. SUBTYPY – PI – 1, PI – 3

3. PATOGENEZE

3.1. HOSTITELÉ – skot, psi, prasata, malí přežvýkavci - mláďata

3.2. PŘENOS – kapénkovou infekcí, v prostředí je virus málo stabilní

3.3. PATOGENEZE – virové částice napadají buňky horních cest dýchacích, kde postupně dochází k nekróze, dále napadají plicní makrofágy. Tímto je narušena clearance plic – sekundární infekce.

4. KLINICKÉ PŘÍZNAKY

4.1. PŘÍZNAKY – většinou velmi mírné, zánět horních cest dýchacích, který za 7 – 10 dnů odezní vznikem specifických protilátek. Při ochraně mláďat mají velký význam kolostrální protilátky. Ty ochrání mláďata v období, kdy jsou nejvíce ohrožena infekcí.

4.2. SEKUNDÁRNÍ INFEKCE – v případě rozvoje sekundární, bakteriální infekce jsou klinické příznaky většinou velmi vážné (pneumonie). Nejčastějšími bakteriálními agens jsou: *Pasteurella multocida*, *Streptococcus spp.*, *Manheimia haemolytica* ...

5. DIAGNOSTIKA

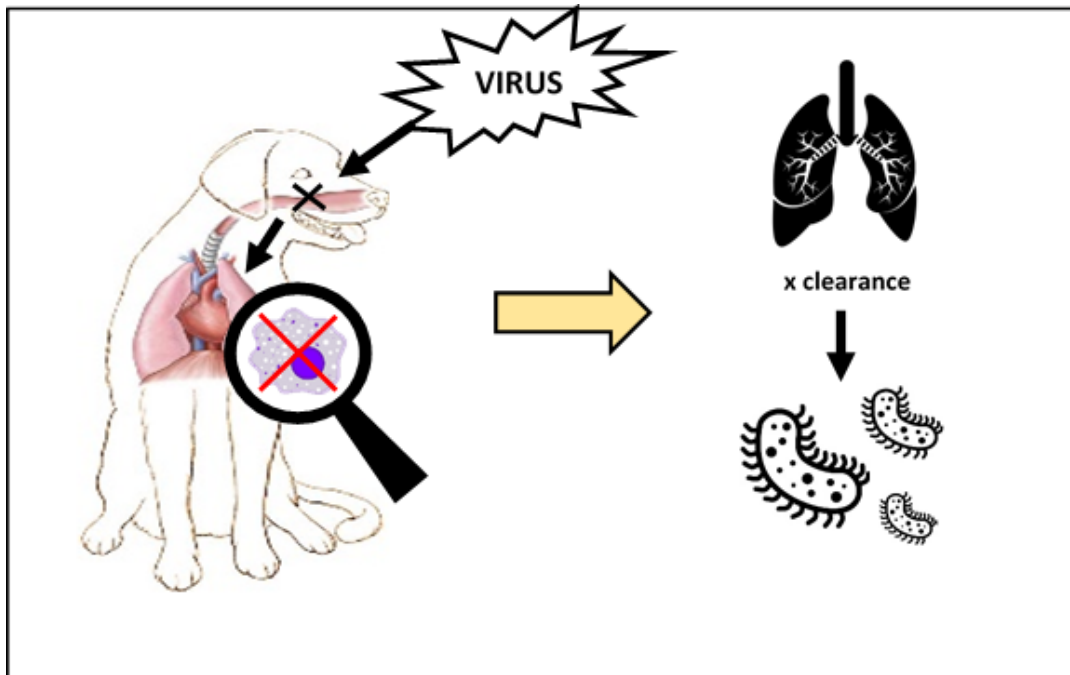
5.1. PŘÍMÁ – RT-PCR, imunohistochemie,

5.2. NEPŘÍMÁ – hemaglutinačně inhibiční test

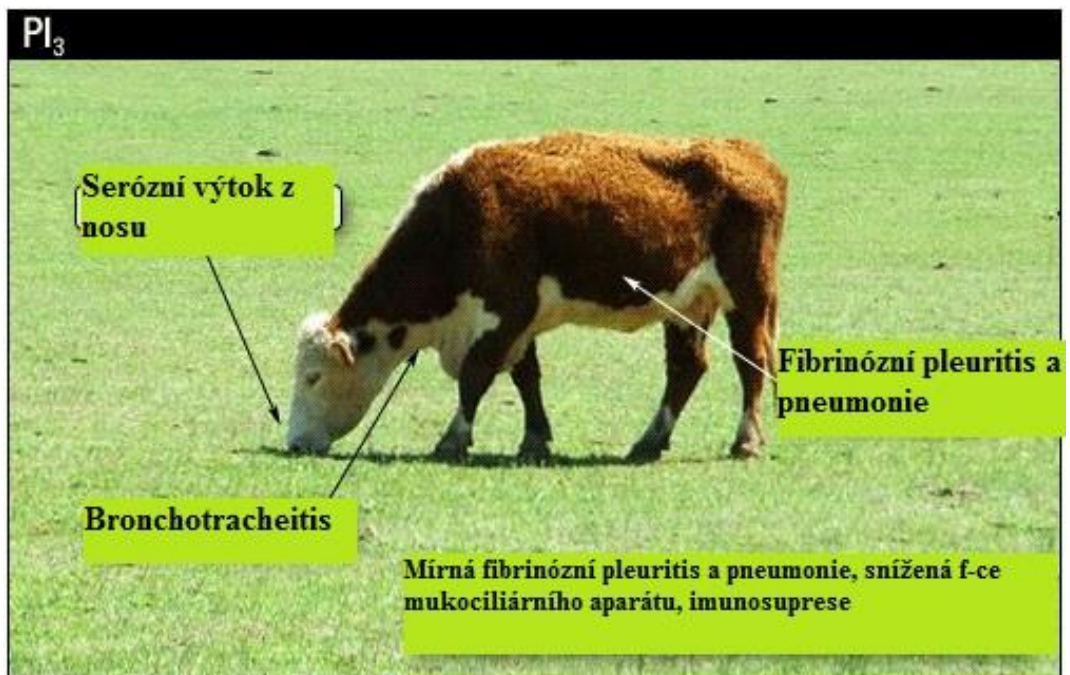
6. VAKCINACE – inaktivované a atenuované vakcíny pro intranasální nebo parenterální užití jsou běžně dostupné.

7. OBRAZOVÁ PŘÍLOHA

Obrázek 56 - Schématické znázornění patogeneze onemocnění virem parainfluenzy.



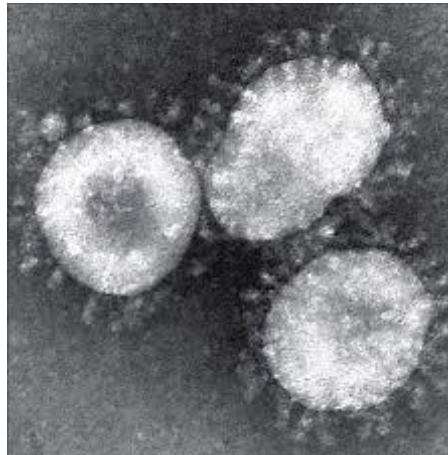
Obrázek 57 - Schématické znázornění hlavních příznaků infekce virem parainfluenzy.



Obrázek 58 - - Skot trpící dechovou tísní z důvodu postižení respiračního aparátu.



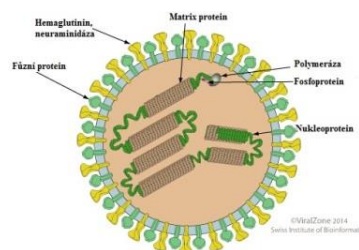
Obrázek 59 - Elektronová mikroskopie virionů parainfluenzy.



VIRUS PSINKY

1. TAXONOMIE

- 1.1. ŘÁD: *Mononegavirales*
- ČELEĎ: *Paramyxoviridae*
- ROD: *Morbilivirus*
- DRUH: *Virus psinky*



2. CHARAKTERISTIKA

2.1. VIRION

2.1.1. MORFOLOGIE – sférický tvar, Ø 150 – 300nm,

2.1.2. STRUKTURA – obalený virus, na povrchu peplomy – HEMAGLUTININ, NEURAMIDÁZA, FÚZNÍ PROTEIN, antigenně jednotný

2.2. GENOM – lineární, jedno vláknitá molekula RNA s negativní polaritou o velikosti 15-16Kb, replikace v cytoplazmě hostitelské buňky

3. PATOGENEZE

3.1. HOSTITELÉ – psovití, mývalovití, kočky, fretky, medvědovití, vodní savci

3.2. PŘENOS – přímým kontaktem, transplacentárně – virus je poměrně labilní ve vnějším prostředí, vnímavější jsou mláďata.

3.3. PATOGENEZE – Primární replikace probíhá ve sliznici nasopharyngu a spojivky. Dále se virus dostává do krve vázán na krevní buňky (Mo, Ly) a je roznesen po organismu. Klinické příznaky se objevují po zahájení sekundární replikace viru (nervová soustava, respirační trakt, oči, GIT, děloha, močový měchýř).

3.4. ROZŠÍŘENÍ – celosvětově

4. KLINICKÉ PŘÍZNAKY

4.1. KATARÁLNÍ FORMA – nejčastější forma, zánět dýchacích cest, serózní až purulentní výtok, horečka, kašel, konjunktivitis, enteritis, fotofobie, výtok z očí.

4.2. NERVOVÁ FORMA – inkubační doba v řádu několika let (3-5), proto se této formě říká „encefalitida starých psů“.

4.3. KOŽNÍ FORMA – nejméně závažná forma, hyperkeratóza prstních polštářků nebo čenichu

5. DIAGNOSTIKA

5.1. PŘÍMÁ – test přímé imunofluorescence, stěry z mandlí, konjunktivální nebo nosní sliznice, RT-PCR

5.2. NEPŘÍMÁ – párové vzorky v intervalu 10-14ti dnů (psi jsou velmi často vakcinováni)

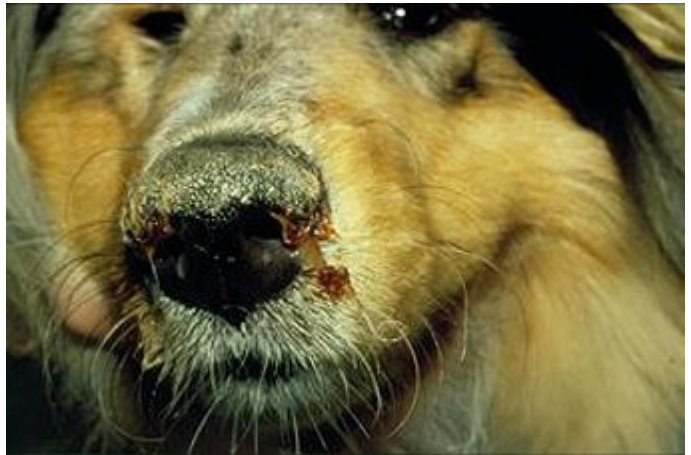6. VAKCINACE – atenuované nebo živé modifikované vakcíny jsou hojně užívány k vakcinaci psů.

7. OBRAZOVÁ PŘÍLOHA

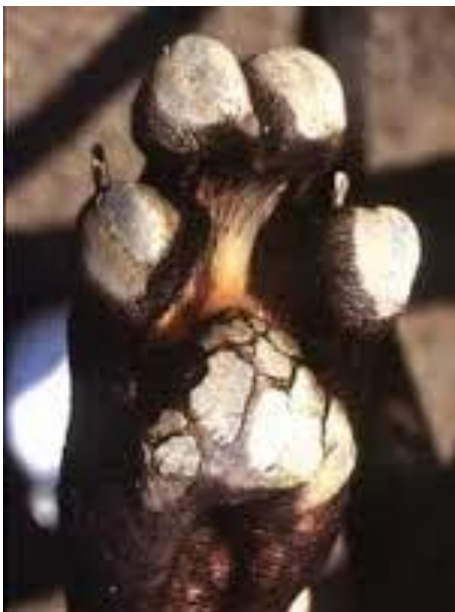Obrázek 60 - Zvíře trpící katarální formou psinky s typickým průjmem.



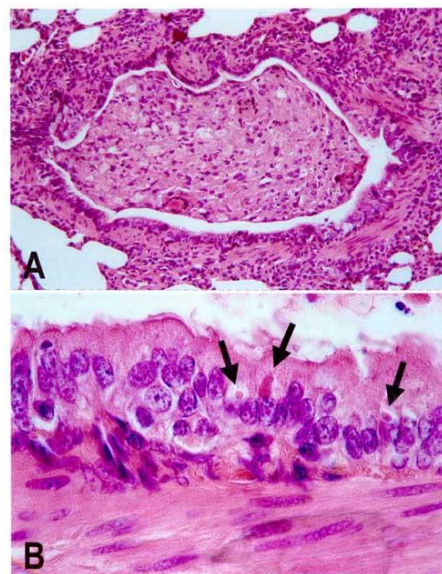
Obrázek 61 - Pes s výtokem z nosu, očí a s hyperkeratózou čumáku - příznaky značící infekci virem psinky.



Obrázek 62 - Kožní forma onemocnění - hyperkeratóza pacek.



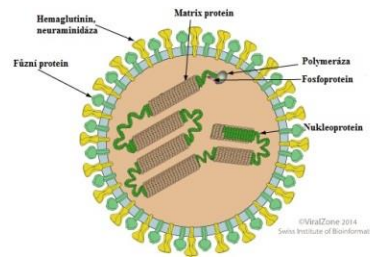
Obrázek 63 - Histopatologický nález v plicích psa nakaženého psinkou. Na obrázku A vidíme zánětlivý proces v plicním intersticiu. Na obrázku B vidíme inkluze viru v buňkách.



VIRUS MORU SKOTU

1. TAXONOMIE

- 1.1. ŘÁD: *Mononegavirales*
- ČELEĎ: *Paramyxoviridae*
- ROD: *Morbillivirus*
- DRUH: *Virus moru skotu*



2. CHARAKTERISTIKA

2.1. VIRION

2.1.1. MORFOLOGIE – sférický tvar, \varnothing 150 – 300nm

2.1.2. STRUKTURA – obalený virus, na povrchu peplomy – HEMAGLUTININ, NEURAMIDÁZA, FÚZNÍ PROTEIN

2.2. GENOM – lineární, jedno vláknitá molekula RNA s negativní polaritou o velikosti 15-16Kb, replikace v cytoplazmě hostitelské buňky

3. PATOGENEZE

3.1. HOSTITELÉ – skot, buvoli, velké antilopy, jelenovití...

3.2. PŘENOS – aerogenně, přímým kontaktem, kontaminovanou napájecí vodou, infikovaným semenem, virus je málo stabilní ve vnějším prostředí.

3.3. PATOGENEZE – K primární replikaci dochází na tonsilách, odkud je virus přenášen krví do všech lymfatických orgánů, mukózy GIT a respiračního traktu. Inkubační doba je v rozmezí 2-9 dnů.

3.4. VÝSKYT – 25. května 2011 Světová organizace pro zdraví zvířat oznámila, že mor skotu byl plně eradikován. Jedná se tak o druhé onemocnění po pravých neštovicích.

4. KLINICKÉ PŘÍZNAKY

4.1. Typické horečnaté akutní onemocnění. Řadí se k tzv. erozivním chorobám. Ve svém průběhu má 4 fáze.

4.1.1. INKUBAČNÍ FÁZE

4.1.2. PRODROMÁLNÍ FÁZE – náhlý nástup horečky, letargie, anorexie, překrvené sliznice

4.1.3. SLIZNIČNÍ FÁZE – na sliznicích se objevují krváceniny, puchýřky, nekrózy, namáhavé dýchání, průjem, dehydratace, horečka

4.1.4. REKONVALESCENTNÍ FÁZE – eroze na sliznicích se hojí, kompletní uzdravení trvá přibližně měsíc. K rekonvalescenci dochází případně infekce málo virulentním kmenem, jinak je až 100% mortalita.

5. DIAGNOSTIKA

5.1. PŘÍMÁ – RT-PCR, ELISA

5.2. NEPŘÍMÁ – virus neutralizační test, ELISA

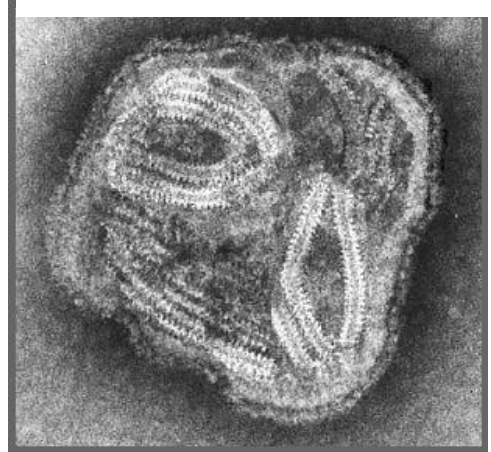
6. VAKCINACE – není dostupná

7. OBRAZOVÁ PŘÍLOHA

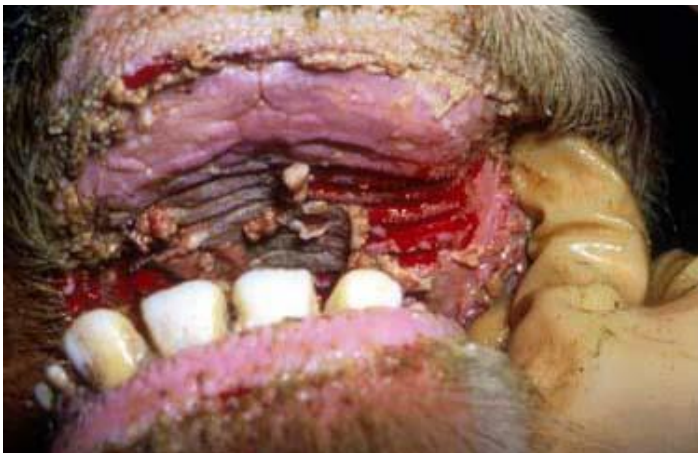Obrázek 64 - Epidemie moru skotu v Africe kolem roku 1900.



Obrázek 65 - Elektronová mikroskopie virionů moru skotu.



Obrázek 66 - Léze v dutině ústní při infekci virem moru skotu.



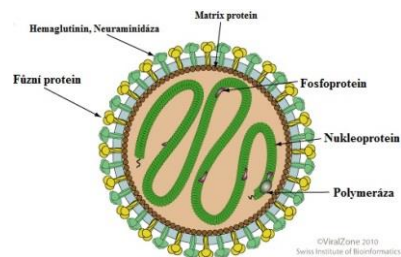
Obrázek 67 - Zvíře nakažené virem moru skotu, Afrika.



VIRUS NEWCASTELSKÉ CHOROBY

1. TAXONOMIE

- 1.1. ŘÁD: *Mononegavirales*
- ČELEĎ: *Paramixoviridae*
- ROD: *Avulavirus*
- DRUH: *Newcastle disease virus*



2. CHARAKTERISTIKA

2.1. VIRION

2.1.1. MORFOLOGIE – sférický tvar, Ø 150 nm,

2.1.2. STRUKTURA – obalený virus, na povrchu peplomery – HEMAGLITININ, NEURAMIDÁZA, FÚZNÍ PROTEIN

2.2. GENOM – lineární jednovláknitá molekula RNA s negativní polaritou, velikost 15Kb, replikace viru probíhá v cytoplazmě hostitelských buněk

2.3. SUBTYPY – Newcastle disease virus se řadí k aviárním paramyxovirům – APMV -1. Dle patogenity u kuřat rozlišujeme 5 patotypů – VELOGENNÍ VISCEROGENÍ, VELOGENNÍ NEUROTROPNÍ, MEZOGENNÍ a LENTOGENNÍ

3. PATOGENEZE

3.1. HOSTITELÉ – všechny druhy volně žijících i domácích ptáků, nejvčetnější jsou papouškovití a hrabavá drůbež

3.2. PŘENOS – přímým kontaktem, kontaminovaným krmivem nebo napájecí vodou, horizontálně i vertikálně

3.3. PATOGENEZE – virus se pomnoží v oblasti dutiny zobákové, odkud je hematogenně rozváděn do celého těla. Dále poškozují endotel cév.

4. KLINICKÉ PŘÍZNAKY

4.1. Klinické příznaky jsou značně variabilní a závisí na množství aspektů (věk, druh, typ viru...)

4.1.1. VELOGENNÍ VISCEROTROPNÍ FORMA – akutní smrtelné onemocnění všech věkových kategorií s mortalitou 50-100%. Zvířata často hynou bez klinických příznaků. Klinické příznaky jsou – rozsáhlé krváceniny v GIT, letargie, otok hlavy, průjem, selhání oběhové soustavy, cyanóza lalůčku a hřebínku, postižení respiračního systému

4.1.2. VELOGENNÍ NEUROTROPNÍ FORMA – akutní onemocnění všech věkových kategorií, klinické příznaky jsou – postižení respiračního systému, nervového systému. Klesá snáška, letargie, anorexie.

4.1.3. PNEUMOTROPNÍ MEZOGENNÍ FORMA – akutní respirační onemocnění, někdy i s postižením NS mladé drůbeže. U starších věkových kategorií jsou příznaky mírnější.

4.1.4. LENTOGENNÍ FORMA – onemocnění se projevuje jako inaparentní infekce nebo jako mírné respirační onemocnění všech věkových kategorií drůbeže.

5. DIAGNOSTIKA

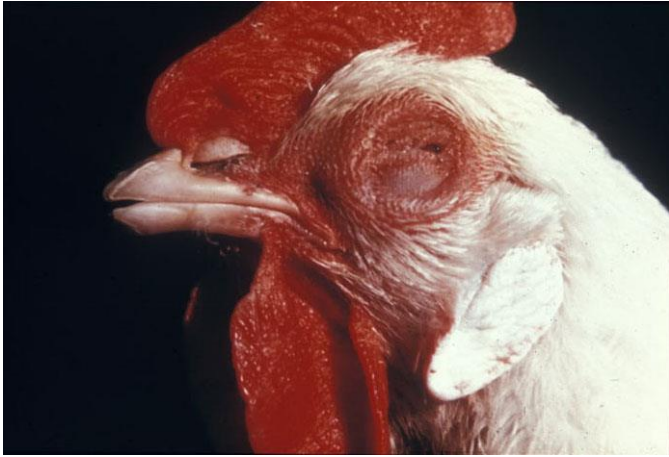5.1. PŘÍMÁ – RT-PCR, izolace viru na kuřecích embryích,

5.2. NEPŘÍMÁ – ELISA, HIT

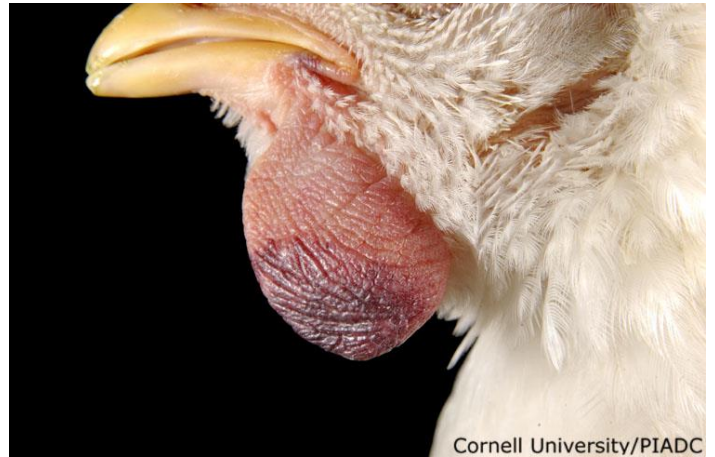6. VAKCINACE – Živé-atenuované nebo živé-modifikované nejčastěji obsahují lentogenní kmeny, mohou být podávány v pitné vodě či rozprašovány ve formě aerosolu.

7. OBRAZOVÁ PŘÍLOHA

Obrázek 68 - Při Velogenní viscerotropní formě onemocnění dochází k otoku hlavy a víček.



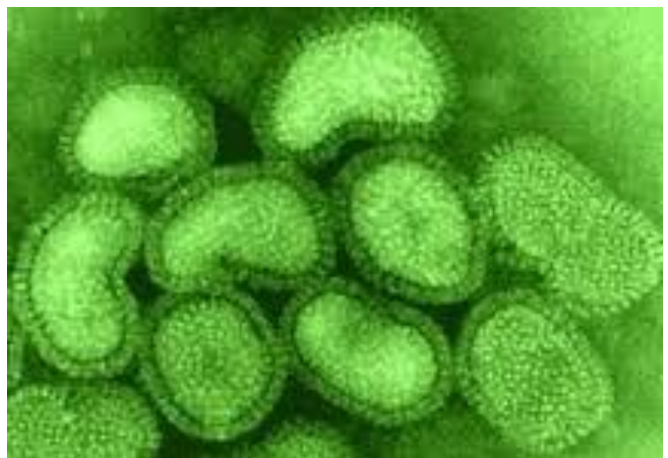Obrázek 69 - Jedním z typických příznaků je cyanóza lalůček a hřebínku.



Obrázek 70 - Kuře s nervovými příznaky



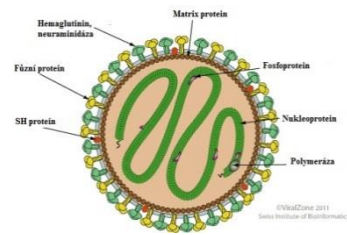
Obrázek 71- Elektronová mikroskopie virionů Newcastle disease viru.



BOVINNÍ RESPIRATORNÍ SYNCYTIÁLNÍ VIRUS

1. TAXONOMIE

- 1.1. ŘÁD: *Mononegavirales*
- ČELEĎ: *Pneumoviridae*
- ROD: *Orthopneumovirus*
- DRUH: *Bovinní respirační syncytiální virus*



2. CHARAKTERISTIKA

2.1. VIRION

2.1.1. MORFOLOGIE – sférický tvar, Ø 150nm

2.1.2. STRUKTURA – helikální symetrie nukleokapsidy, obalený virus, na povrchu peplomery – HEMAGLUTININ, NEURAMIDÁZA, FÚZNÍ PROTEIN

2.2. GENOM – lineární jednovláknitá molekula RNA s negativní polaritou

3. PATOGENEZE

3.1. HOSTITELÉ – skot, hlavně mláďata

3.2. PATOGENEZE – virové částice napadají buňky dolních cest dýchacích a řasinkový epitel ztrácí svoji funkčnost. Tímto je narušena clearance plic s následným rozvojem sekundární infekce. Velikou roli hraje kolostrální imunita u mláďat.

4. KLINICKÉ PŘÍZNAKY

4.1. BRSV působí jako primární patogen komplexu bovinních respiračních chorob.

4.2. PŘÍZNAKY – horečka, deprese, anorexie, kašel, serózní výtok z nosu a očí, obvykle za 7 – 10 dnů vznikají specifické protilátky.

5. DIAGNOSTIKA

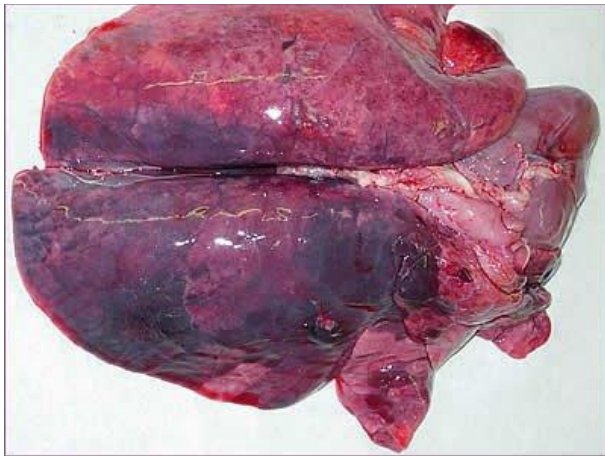
5.1. PŘÍMÁ – RT-PCR, imunoperoxidázový test

5.2. NEPŘÍMÁ – párové vzorky séra odebrané v rozmezí 2-3 týdnů

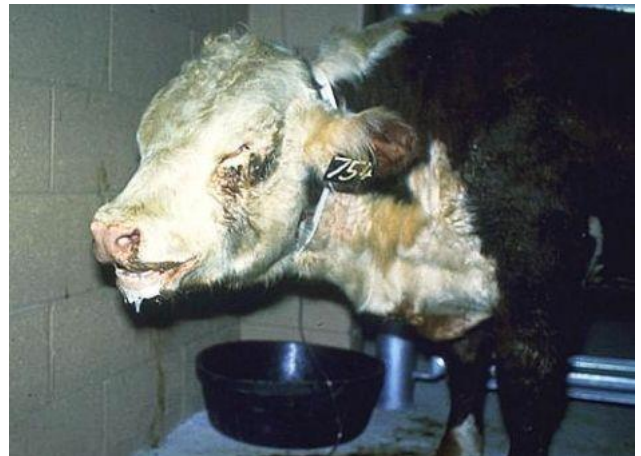6. VAKCINACE – živé-atenuované a inaktivované vakcíny jsou běžně k dispozici, avšak používají se jen v chovech s epizootickým výskytem BRSV.

7. OBRAZOVÁ PŘÍLOHA

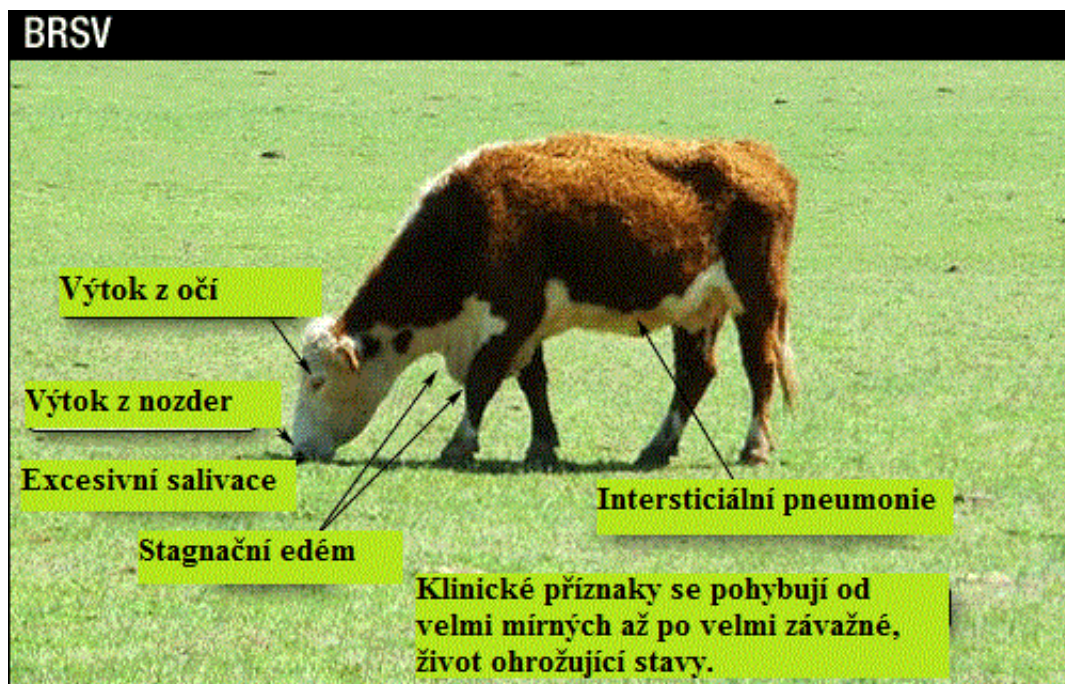
Obrázek 72 - Patoanatomický nález BRSV. Vidíme rozsáhlý intersticiální zánět plic s výraznou hepatizací tkáně.



Obrázek 73 - Mladý skot s velmi těžkou formou onemocnění BRSV.



Obrázek 74 - Schématické znázornění hlavních příznaků BRSV.



ds RNA VIRY

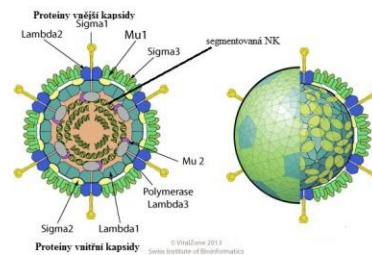
REOVIRUS

1. TAXONOMIE

1.1. ČELEĎ: *Reoviridae*

PODČELEĎ: *Spinareovirinae*

ROD: *Orthoreovirus*



2. CHARAKTERISTIKA

2.1. VIRION

2.1.1. MORFOLOGIE – ikozahedrální symetrie nukleokapsidy, \varnothing 80nm

2.1.2. STRUKTURA – neobalený virus, kapsida se skládá z 2 vrstev, na povrch vystupují peplomy, způsob zrání viru viz obrazová příloha

2.2. GENOM – dvouvláknitá lineární molekula RNA, 10-12 segmentů

2.3. SUBTYPY – Reovirus 1-3

3. PATOGENEZE

3.1. HOSTITELÉ – savci, ptáci, hlavně mladších věkových kategorií

3.2. PŘENOS – kapénkovou infekcí, oro-fekální přenos

3.3. PATOGENEZE – Reoviry mají afinitu k epitelu GIT, respiračního traktu a žlučových cest. Dále mají afinitu k buňkám imunitního systému a endoteliálním buňkám CNS. Virus se replikuje v cytoplazmě buněk a vede k apoptóze buněk. Rostoucí mírou apoptózy dochází k poruchám funkce epitelu a k projevu klinických příznaků či k sekundární bakteriální infekci.

4. KLINICKÉ PŘÍZNAKY

4.1. Infekce reoviry usnadňuje infekci dalšími sekundárními patogeny.

4.2. PŘÍZNAKY – Záleží na typu postiženého epitelu. Nejčastěji se jedná o lehký zánět horních cest dýchacích, průjemy a atrezie žlučových cest. U ptáků dochází k rozvoji arthritis či tenosynovitis.

5. DIAGNOSTIKA

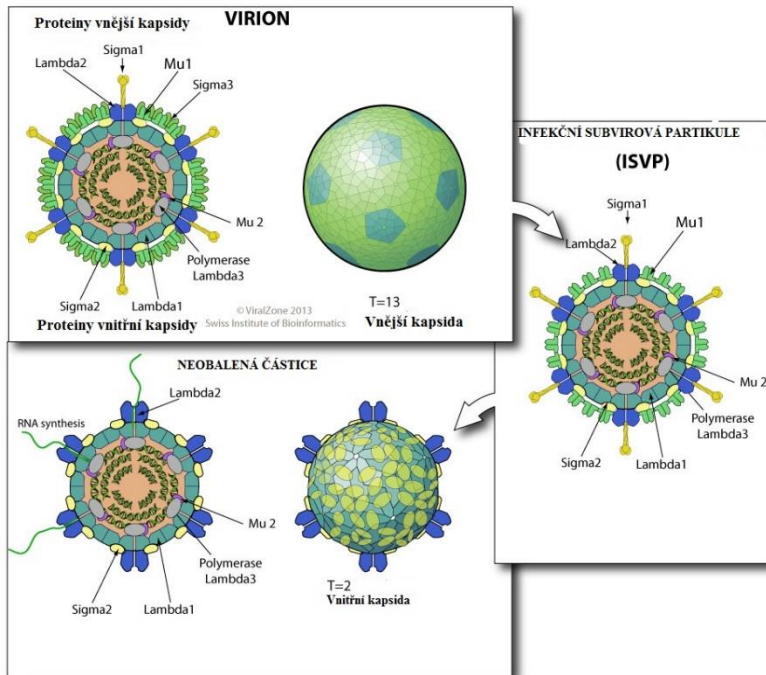
5.1. PŘÍMÁ – RT-PCR, kultivace na buněčných kulturách aviární provenience

5.2. NEPŘÍMÁ – ELISA, nepřímý imunofluorescenční test (aviární reoviry)

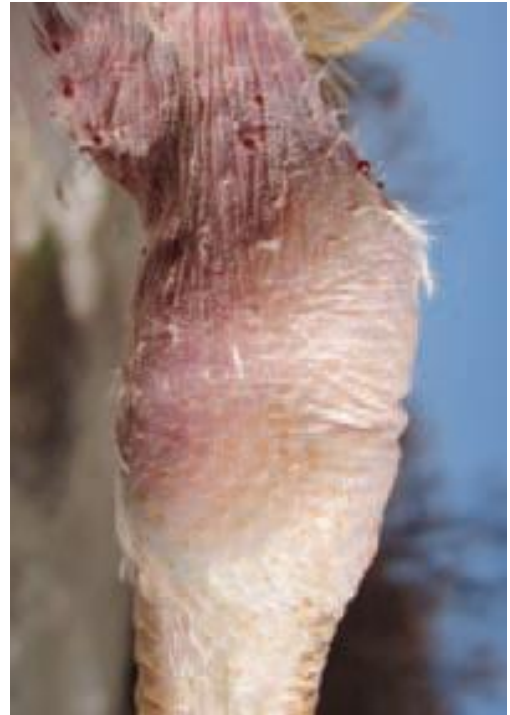6. VAKCINACE – živé atenuované nebo inaktivované vakcíny

7. OBRAZOVÁ PŘÍLOHA

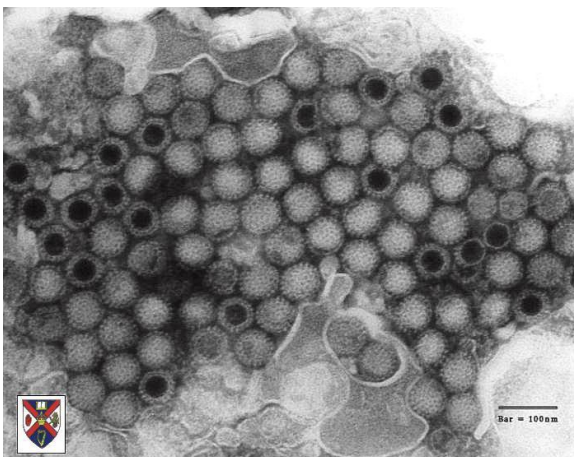
Obrázek 75 - Proces zrání virionu.



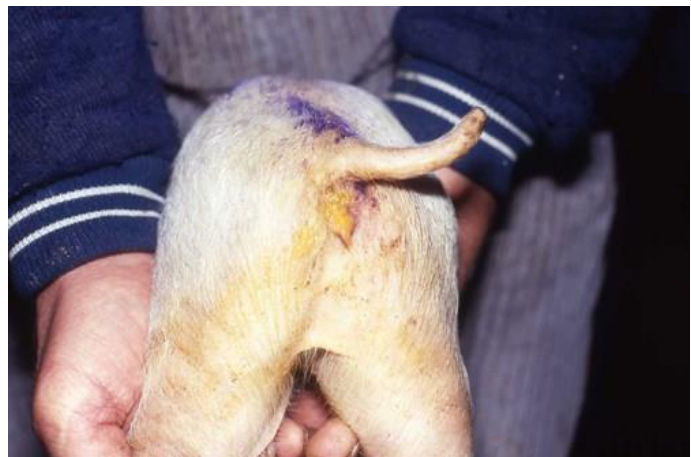Obrázek 76 - U drůbeže reoviry napadají taktéž výstelku kloubních pouzder, vznikají tak arthritidy.



Obrázek 77 - Jednotlivé viriony rodu Orthoreovirus - elektronová mikroskopie.



Obrázek 78 - Reoviry mohou u sajcích selat způsobovat průjmy vedoucí následně až k dehydrataci.



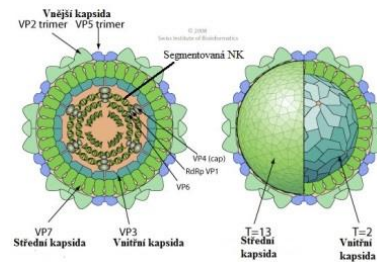
BLUETONGUE VIRUS

1. TAXONOMIE

1.1. ČELEĎ: *Reoviridae*

ROD: *Orbivirus*

DRUH: *Bluetongue virus*



2. CHARAKTERISTIKA

2.1. VIRION

2.1.1. MORFOLOGIE – ikozahedrální symetrie nukleokapsidy, \varnothing 80nm

2.1.2. STRUKTURA – neobalený virus, 3 vrstvy kapsidy

2.2. GENOM – lineární, segmentovaná dsRNA, 10 segmentů kóduje 12 proteinů, k replikaci dochází v cytoplazmě buněk

2.3. SUBTYPY – 29 sérovarů

3. PATOGENEZE

3.1. HOSTITELÉ – hlavně ovce, dále skot, kozy, antilopy, jelenovití

3.2. PŘENOS – pouze vektorem!

3.2.1. Krev sající tiplici rodu *Culicoides* (samičky) – pomnožení v GIT, přenos slinami

3.2.2. Veš ovčí, klíšťata – mechanicky

3.2.3. Transplacentárně, semenem plemeníků při virémii

3.3. INKUBAČNÍ DOBA – 5-10 dnů

3.4. PATOGENEZE – K primárnímu pomnožení dochází v regionálních mízních uzlinách. Dále virus infikuje endoteliální buňky, vyvolává nekrózy a infarktizace endotelu malých cév.

4. KLINICKÉ PŘÍZNAKY

4.1. PŘÍZNAKY - Nejvíce výrazným druhem jsou ovce, kdo onemocnění probíhá symptomaticky. Infekce se projevuje ulceracemi a krváceninami v dutině ústní, cyanózou a zduřením jazyka (Blue tongue). Dalšími příznaky jsou coronitis, kulhání a reprodukční problémy.

4.2. PŘÍZNAKY – U jiných hostitelských druhů probíhá onemocnění často asymptomaticky. Pouze při infekci sérotypem 8 dochází ke klinickému onemocnění – eroze, ulcerace na mlci, v dutině ústní a na vemeni, coronitis, reprodukční poruchy.

5. DIAGNOSTIKA

5.1. KLINICKÉ PŘÍZNAKY, AKTIVITA HMYZU

5.2. PŘÍMÁ – izolace viru, RT-PCR

5.3. NEPŘÍMÁ – ELISA, virus neutralizační test (VNT)

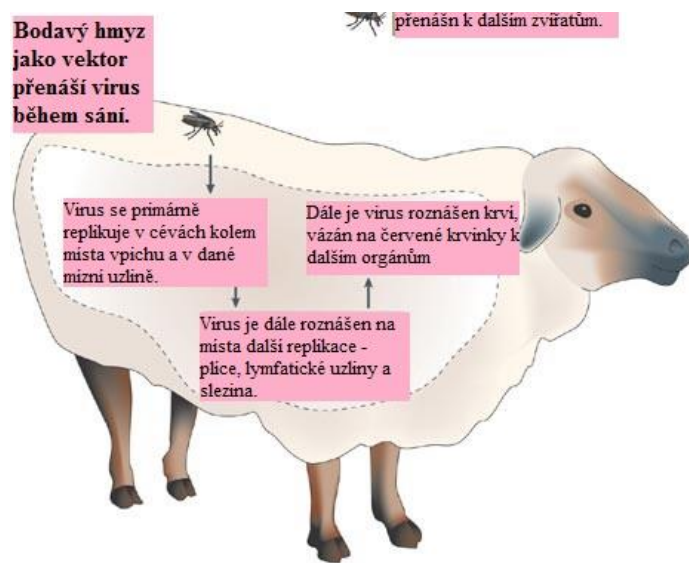
6. VAKCINACE

6.1. ŽIVÉ (ATENUOVANÉ) VAKCÍNY - + omezení kliniky, levné, dlouhodobá imunita
– vedlejší účinky, reverze k virulenci

6.2. INAKTIVOVANÉ VAKCÍNY - + bezpečné
– revakcinace, drahé

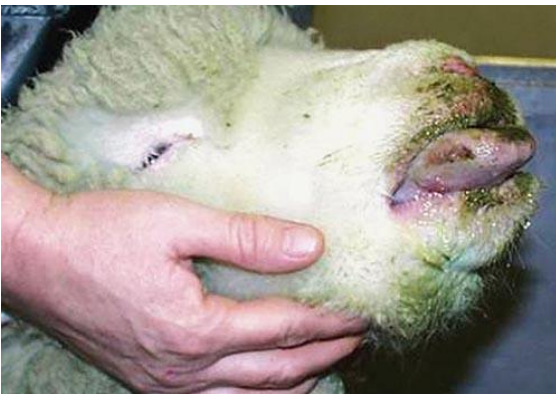7. OBRAZOVÁ PŘÍLOHA

Obrázek 79 - Schéma přenosu viru a jeho distribuce v organismu.

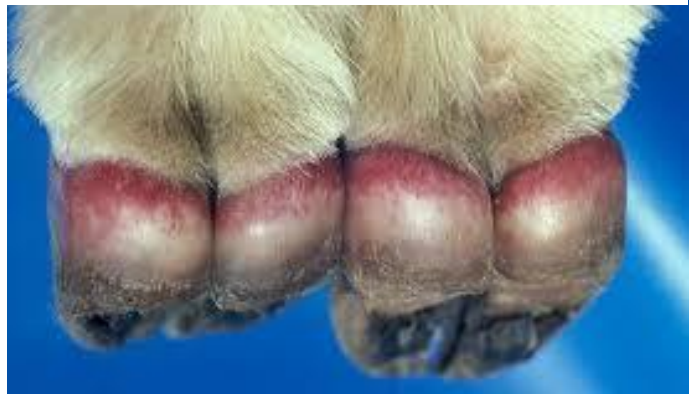

Nature Reviews | Microbiology

Obrázek 80 - Ovce s typickými klinickými příznaky - oteklý, cyanotický jazyk, celková apatie, letargie.



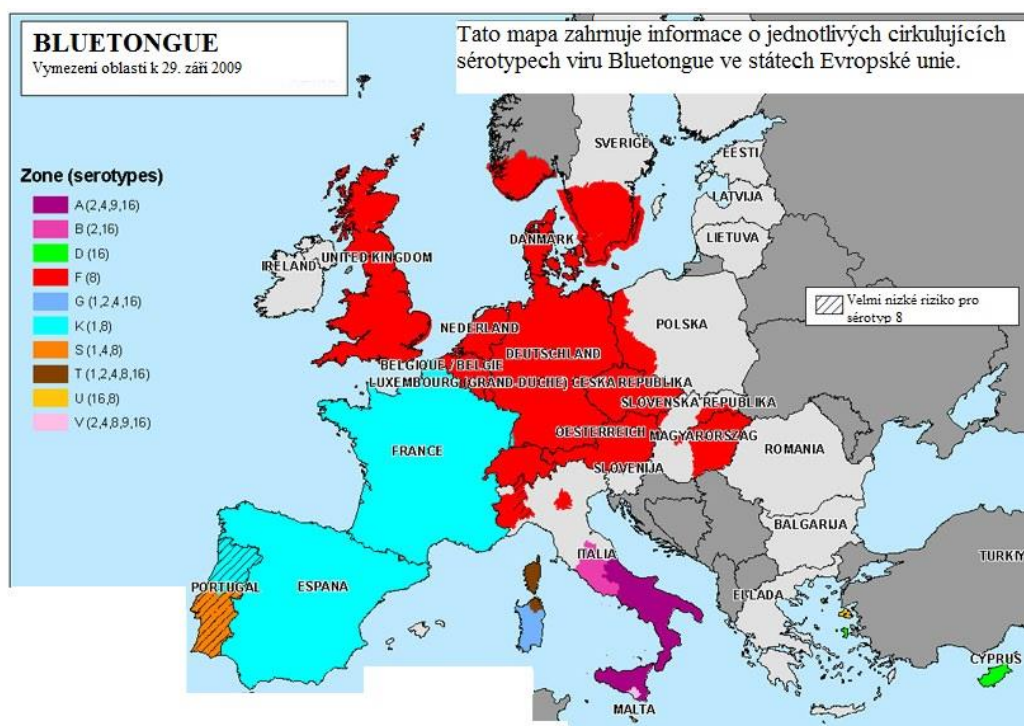
Obrázek 81 - Dalším typickým příznakem onemocnění je coronitis - zánět korunky. Zvířata tak výrazně kulhají.



Obrázek 82 - U ovcí s takto oteklým jazykem často pozorujeme excesivní salivaci z důvodu bolestivosti celé dutiny ústní. Takové ovce pochopitelně trpí anorexií a postupně chřádnou.



Obrázek 83 - Přehled sérotypů BTV vyskytujících se ve členských státech EU.



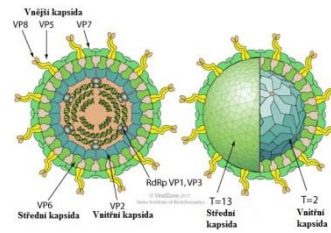
ROTAVIRUS

1. TAXONOMIE

1.1. ČELEĎ: *Reoviridae*

ROD: *Rotavirus*

DRUH: *Rotavirus A-H*



2. CHARAKTERISTIKA

2.1. VIRION

2.1.1. MORFOLOGIE – ikozahedrální symetrie nukleokapsidy, \varnothing 70-85nm

2.1.2. STRUKTURA – neobalený virus, 3-vrstevná kapsida

2.2. GENOM – segmentovaná, lineární dsRNA, 11 segmentů

2.3. SUBTYPY – sérotypy se liší peplomerami vnější vrstvy (rotavirus A-H)

3. PATOGENEZE

3.1. HOSTITELÉ – Obratlovci (člověk, psi, prasata, práci...), mladší věkové kategorie

3.1.1. TYP A – člověk, skot

3.1.2. TYP B – člověk

3.1.3. TYP C – člověk, prase

3.1.4. TYP D, F, G – drůbež

3.1.5. TYP E – prase

3.1.6. Mezidruhový přenos je způsoben výměnou RNA segmentů mezi kmeny různých druhů – REASORTMENT.

3.2. PŘENOS – Oro-fekální přenos, z prostředí (virus je velmi stabilní ve vnějším prostředí)

3.3. INKUBAČNÍ DOBA – 1-3 dny

3.4. PATOGENEZE – Rotaviry napadají kartáčový lem proximálních částí tenkého střeva. Buňky se mění na kubické, ztrácí svoji funkci. Virové partikule jsou uvolňovány do lumen střeva a infikují distálnější části tenkého střeva. Rotaviry produkují NSP-4 protein, který má charakter enterotoxinu, který mění osmotickou rovnováhu střevní sliznice. Veliký význam v ochraně mláďat před infekcí má laktogenní imunita.

4. KLINICKÉ PŘÍZNAKY

4.1. PŘÍZNAKY – Infekce se nejčastěji projevuje jako akutní průjemové onemocnění. Klinický obraz může být různý – postižení horních cest dýchacích, kožní exantém, letargie, anorexie, vodnatý průjem bez příměsí krve. Komplikací může být rozvoj dehydratace či malabsorbčního syndromu. Onemocnění většinou trvá 7-10 dnů, avšak reinfekce jsou časté.

5. DIAGNOSTIKA

5.1. PŘÍMÁ – PCR, Latex aglutinační test, imunofluorescence, imuno-elektronová mikroskopie

5.2. NEPŘÍMÁ – ELISA, neutralizační test

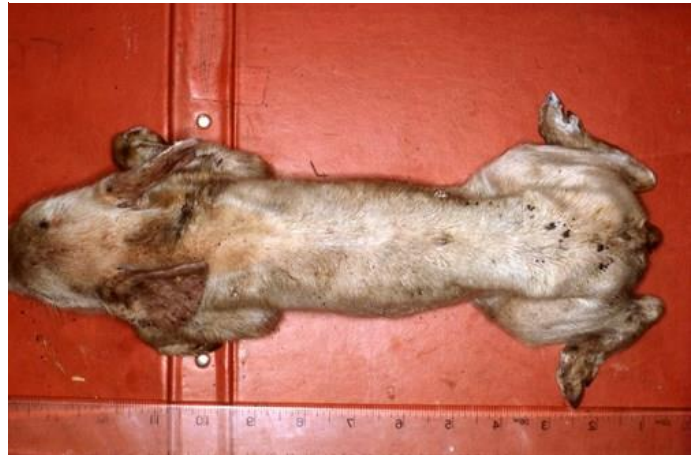6. VAKCINACE – Atenuované vakcíny, často spojené s vakcinací proti koronavirům

7. OBRAZOVÁ PŘÍLOHA

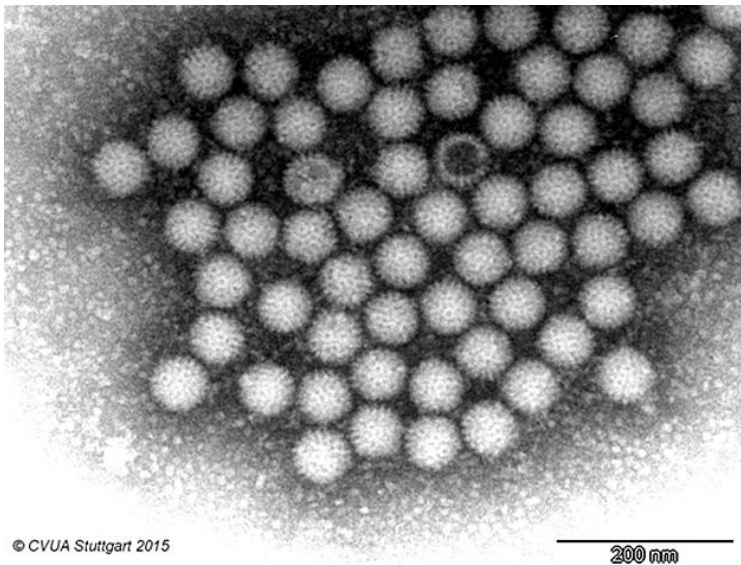
Obrázek 84 - Tele nakažené rotavirem. Charakteristický vodnatý průjem.



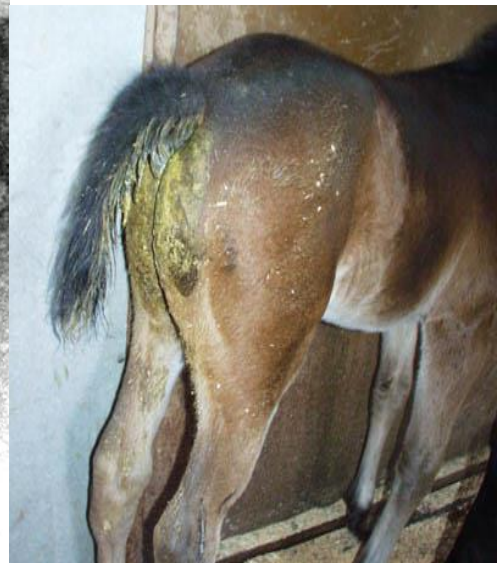Obrázek 85 - Jelikož jsou k rotavirům nejnáchylnější mláďata, k dehydrataci dochází díky vodnatému průjmu velmi rychle. Na obrázku můžeme vidět dehydratované, kachektické sele.



Obrázek 86 - Elektronová mikroskopie virionů. Rotaviry ze vzorku trusu krůty.



Obrázek 87- Hříbě s rotavirovou infekcí. Tato infekce je pro hříbata velikým problémem, jelikož zpomaluje osidlování střeva saprofytickou mikrofórou.

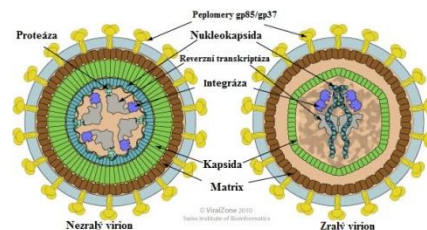


VIRY S REVERZNÍ TRANSKRIPČÍ

VIRUS AVIÁRNÍ LEUKÓZY

1. TAXONOMIE

- 1.1. ČELEĎ: *Retroviridae*
- PODČELEĎ: *Orthoretrovirinae*
- ROD: *Alpharetrovirus*
- DRUH: *Virus aviární leukózy*



2. CHARAKTERISTIKA

2.1. VIRION

2.1.1. MORFOLOGIE – sférický tvar, Ø 80-120 nm

2.1.2. STRUKTURA – obalený virus, nukleokapsida má komplexní symetrii a je obalena dvouvrstevnou lipidovou membránou, z obalu viru vyčnívají peplomery

2.2. GENOM – Tvořen dvěma identickými lineárními nesegmentovanými molekulami RNA. Genom může obsahovat onkogen *Onc*. Replikace viru probíhá v jádře.

2.3. SUBTYPY – A-J AVL, subtypy F a G jsou kmeny způsobující onemocnění u bažantů – jednotlivé kmeny můžeme rozdělit na CHRONICKÉ (bez onkogenu) a AKUTNÍ (obsahující onkogen)

3. PATOGENEZE

3.1. HOSTITELÉ – kur domácí, bažanti

3.2. PŘENOS – Virus je velmi málo stabilní ve vnějším prostředí, proto musí být zvířata ve velice úzkém kontaktu s infikovanými jedinci či sekrety. Významnější je přenos vertikální z infikovaných nosnic na kuřata

3.3. PATOGENEZE

4. KLINICKÉ PŘÍZNAKY

4.1. Jedná se o virové nádorové onemocnění drůbeže způsobující patologické množení krevních buněk. Příznaky jsou většinou nespecifické. Inkubační doba je 14-16 týdnů.

4.2. Dle klinických příznaků rozlišujeme několik forem onemocnění:

4.2.1. LYMFODINÍ LEUKÓZA – neoplastické postižení lymfatického systému, u zvířat nad 4 měsíce věku, nádory se vyskytují na játrech, slezině, Fabriciově burze, gonádách a plicích.

4.2.2. ERYTHROIDNÍ LEUKÓZA – nádorové onemocnění červených krvinek, vyskytuje se ve formě leukemické (proliferativní) a aleukemické (anemické), tato forma onemocnění je velice vzácná

4.2.3. MYELOIDNÍ LEUKÓZA – napadá buňky myeloidní řady

4.2.3.1. MYELOBLASTÓZA – anémie, difúzní zvětšení parenchymatózních orgánů, intenzivní myeloblastická aktivita

4.2.3.2. MYELOCYTOMATÓZA – změny na kostní dřeni, nádory parenchymatózních orgánů vznikají metastázami myelocytů, zejména v osteochondrálních zónách

5. DIAGNOSTIKA

5.1. PATOMORFOLOGICKÝ NÁLEZ – průkaz nodulů ve Fabriciově burze, lymfomy, hematologie

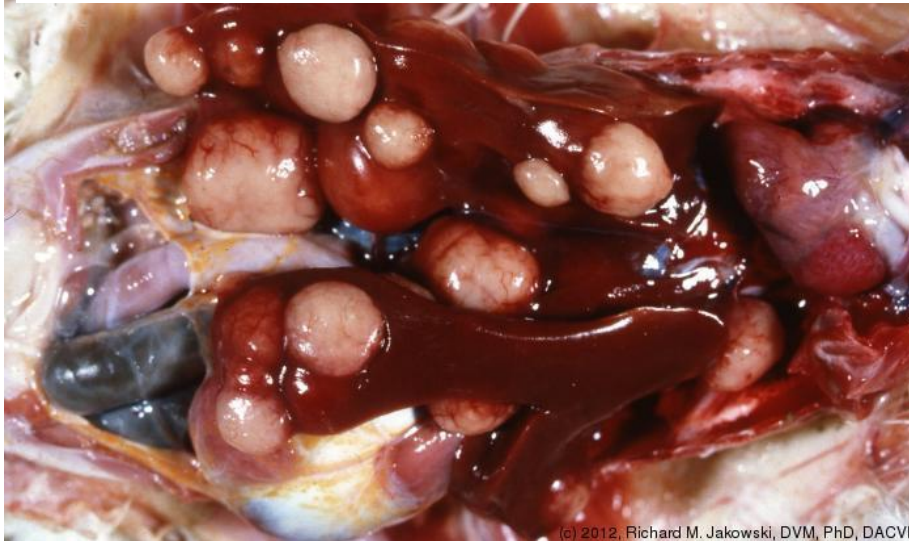5.2. PŘÍMÁ – imunohistochemický průkaz virových antigenů v buňkách nodulů

5.3. NEPŘÍMÁ – ELISA

6. VAKCINACE – není

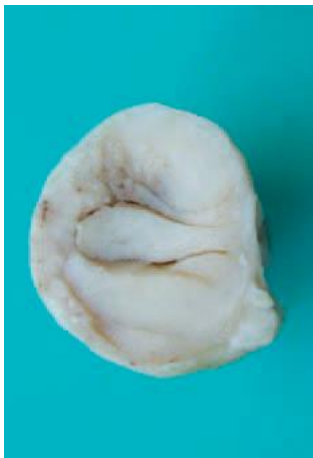7. OBRAZOVÁ PŘÍLOHA

Obrázek 88 - Mnohačetné nodulární léze parenchymatózních orgánů v tělní dutině ptáků - typický nálezný pro toto onemocnění.

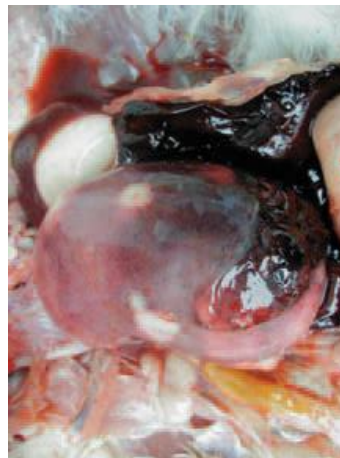

(c) 2012, Richard M. Jakowski, DVM, PhD, DACVP

Obrázek 89 - Nodulární útvar a hyperplazie Fabriciovi burzy. Změny ve Fabriciově burze jsou většinou prvním příznakem aviární leukózy.



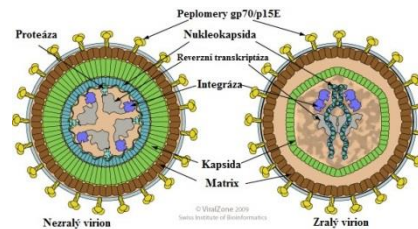
Obrázek 90 - Spontánní ruptura sleziny s masivním krvácením. K ruptuře sleziny může dojít při patologickém zvětšení orgánu.



VIRUS LEUKÓZY KOČEK

1. TAXONOMIE

- 1.1. ČELEĎ: *Retroviridae*
- PODČELEĎ: *Orthoretroviridae*
- ROD: *Gammaretrovirus*
- DRUH: *Virus leukózy koček*



2. CHARAKTERISTIKA

2.1. VIRION

2.1.1. MORFOLOGIE - sférický tvar, někdy až filamentózní, Ø 80-110 nm

2.1.2. STRUKTURA – obalený virus, nukleokapsida má komplexní symetrii

2.2. GENOM – Diploidní genom tvořený 2 identickými lineárními molekulami RNA. Replikace viru probíhá v jádru hostitelské buňky.

2.3. SUBTYPY

Subtypy jsou dány funkčními determinantami hlavního povrchového proteinu gp70. FeLV-A – přibližně u 50% infikovaných koček, velmi infekční FeLV-B – prokazována současně s variantou A, samostatně je málo infekční FeLV-C – vyskytuje se přibližně u 1% infikovaných koček, vždy s variantou A, samostatně je velmi málo infekční

3. PATOGENEZE

3.1. HOSTITELÉ – kočky (outdoor, útulky)

3.2. PŘENOS – oronazální přenos, zdrojem jsou sliny, moč, trus nakaženého jedince; intrauterinně, mateřským mlékem, pohlavním stykem

3.3. PATOGENEZE – Virus proniká do kaudální části orofaryngu a dále do regionálních mízních uzlin, zde dochází k primární replikaci převážně v makrofázích a B lymfocytech. Infikované buňky se dostávají do krve a roznášejí virus k afinním tkáním. Infikované buňky napadají další lymfoidní tkáň, kostní dřeň a proliferující buňky střeva.

Imunosuprese spočívá ve schopnosti viru změnit aktivitu transmembránového přenosu lymfocytů. Tím se snižuje schopnost spolupráce B a T lymfocytů při tvorbě protilátek. Dále se snižuje produkce interferonů, aktivita NK-buněk a hladiny komplementu. Tyto popsané mechanismy vytvářejí prostředí pro vznik neoplazií lymfoidní tkáň. Virus FeLV v buňkách lymfoidní tkáň a kostní dřeni produkuje aberantní FeLV DNA, může tak indukovat buněčnou smrt infikovaných buněk. Jako výsledek se pak jeví atrofie thymu, deplece lymfoidní tkáň, dysfunkce kostní dřene.

4. KLINICKÉ PŘÍZNAKY

4.1. Na vzniku klinických příznaků se podílí mnoho dalších faktorů (stáří, způsob chovu, zdravotní stav jedince...) Pokud dojde k infekci mladých zvířat, zpravidla hynou během několika měsíců po nakažení.

4.2. U dospělých zvířat můžeme onemocnění rozdělit do několika fází:

a) NULOVÉ STÁDIUM – období před kontaktem kočky s FeLV

b) STÁDIUM PERZISTENTNÍ VIRÉMIE – anorexie, deprese, intermitentní horečky, infekce horních cest dýchacích, močových cest a GIT. Mladá koťata nebo oslabení jedinci hynou.

c) STÁDIUM REGRESIVNÍ INFEKCE – infekce dýchacích cest, gingivitidy, stomatitidy, enteritidy, leukopenie, anemie

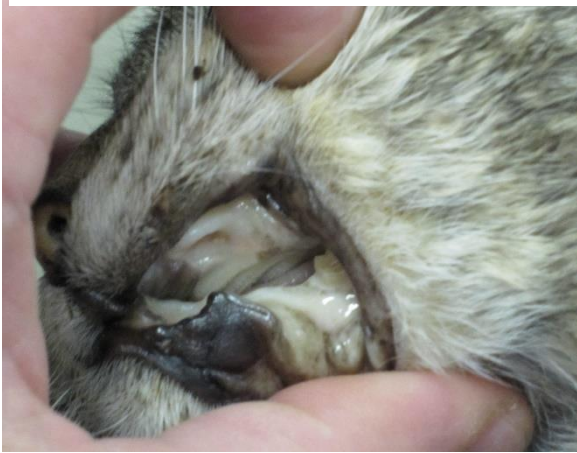d) STÁDIUM PŘECHODNÉ VIRÉMIE

e) STÁDIUM ATYPICKÝCH INFEKČÍ – dochází k netypickým infekcím, proti kterým se oslabený organismus není schopen bránit, zvíře hyne.

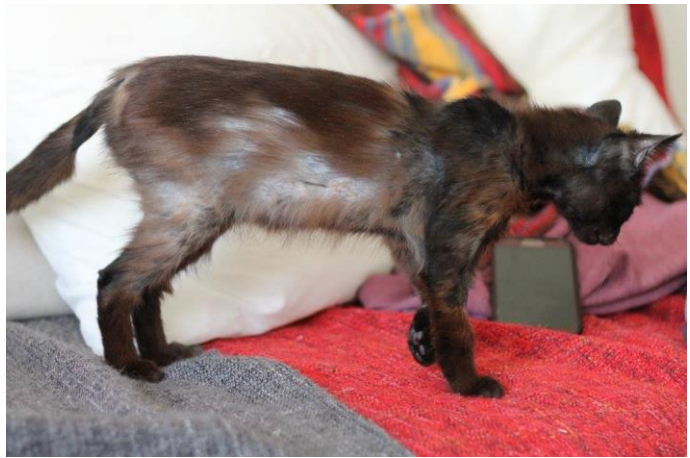- 4.3. Při infekci FeLV se současně rozvíjí proliferativní procesy a neoplazie. Nejčastějšími typy neoplazií jsou mediastinální či alimentární lymfosarkom. Typický subtyp pro vznik nádorů je FeLV typ B.
- 4.4. V případě zasažení kostní dřeně se vyvíjí obraz lymfatické nebo myeloidní leukémie
5. DIAGNOSTIKA
 - 5.1. PŘÍMÁ – imunofluorescenční test, ELISA,
 - 5.2. NEPŘÍMÁ – nemá diagnostickou hodnotu
6. VAKCINACE – inaktivovaná vakcína, lze vakcinovat pouze kočky před infekcí terénním kmenem viru.

7. OBRAZOVÁ PŘÍLOHA

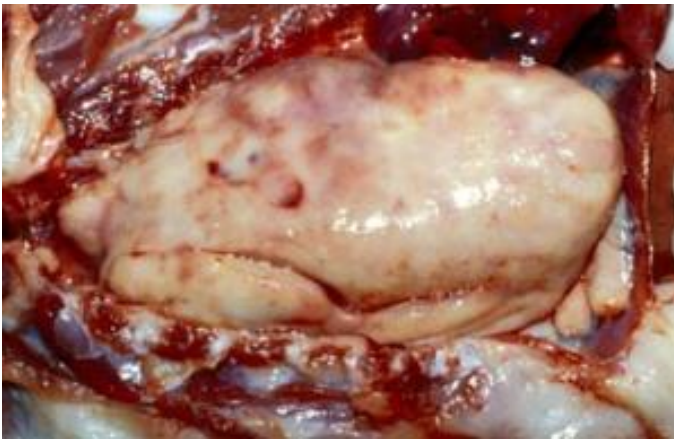
Obrázek 91 - Velmi častým příznakem FeLV je anémie.



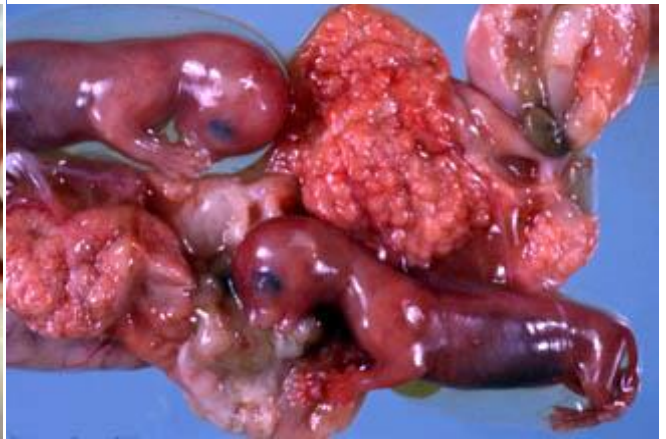Obrázek 92 - Během rozvoje příznaků zvířata většinou prodělávají alopecii.



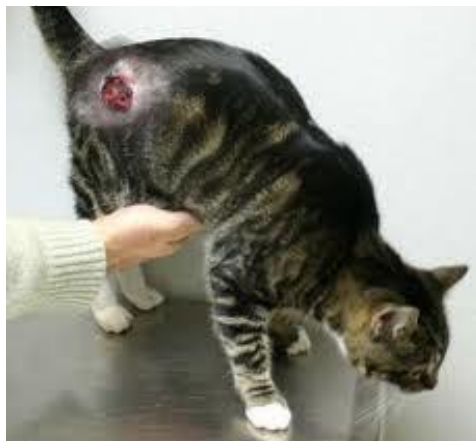Obrázek 93 - Na obrázku je tumor lymfoidní tkáně, který vyplňuje téměř celou dutinu hrudní. FeLV je charakteristické vznikem lymfomů.



Obrázek 94 - Kočky nakažené FeLV v pokročilém stádiu onemocnění abortují.



Obrázek 95 - Imunosuprese způsobená FeLV se projevuje těž nehojícími se ránami. Dalším příznakem jsou velmi časté infekce oportunními



VIRUS IMUNODEFICIENCE KOČEK

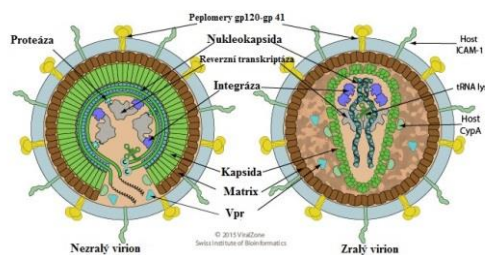
1. TAXONOMIE

1.1. ČELEĎ: *Retroviridae*

PODČELEĎ: *Orthoretrovirinae*

ROD: *Lentivirus*

DRUH: *Virus imunodeficiency koček*



2. CHARAKTERISTIKA

2.1. VIRION

2.1.1. MORFOLOGIE – sférický až pleomorfní tvar, Ø 100-125 nm

2.1.2. STRUKTURA – obalený virus, nukleokapsida má komplexní symetrii

2.1.3. SUBTYPY – typy A-E lišící se svojí virulencí a u volně žijících kočkovitých šelem rozlišujeme sérovary FIV Pco a FIV Oma.

2.2. GENOM – Genom je tvořen 2 identickými lineárními, nesegmentovanými molekulami RNA pozitivní polarit. Replikace viru probíhá v jádru hostitelské buňky.

3. PATOGENEZE

3.1. HOSTITELÉ – kočka domácí, velké kočkovité šelmy

3.2. PŘENOS – Slinami (kousnutí), pohlavní styk, intrauterinně, mateřským mlékem. Ve vnějším prostředí má virus poměrně nízkou stabilitu, pro přenos infekce je nutný těsný kontakt mezi kočkami.

3.3. PATOGENEZE – Po proniknutí viru do organismu dochází k primární replikaci v lymfatické tkáni, kde se virový genom zabudovává do genomu hostitelských buněk. FIV vyvolává depleci B i T lymfocytů a následnou imunodeficienci. Dále dochází k rozvoji neoplazií, především ve formě lymfomů. Vzácností není smíšená infekce FIV/FeLV.

4. KLINICKÉ PŘÍZNAKY

4.1. V průběhu infekce je rozlišováno 5 klinických stádií.

a) STÁDIUM AKUTNÍ INFEKCE – nespecifické příznaky, horečka, anorexie, anémie, gingivitida, uveitida, poruchy GIT, leukopenie

b) STÁDIUM ASYMPTOMATICKÉHO VIRONOSIČSTVÍ – měsíce až roky, kočky se jeví jako zdravé

c) STÁDIUM PERZISTENTNÍ GENERALIZOVANÉ LYMFADENOPATIE – horečka, leukopenie, lymfadenopatie, akutní nekrotická gingivitis a stomatitis, sekundární/oportunní infekce

d) STÁDIUM ATYPICKÝCH INFEKcí (obdoba HIV) – chronické sekundární/oportunní infekce, které se nedaří léčit

e) TERMINÁLNÍ STÁDIUM, ÚPLNÉ SELHÁNÍ IMUNITNÍHO SYSTÉMU

5. DIAGNOSTIKA

5.1. PŘÍMÁ – PCR (pouze v počátečním stádiu)

5.2. NEPŘÍMÁ – ELISA, imunochromatografické testy

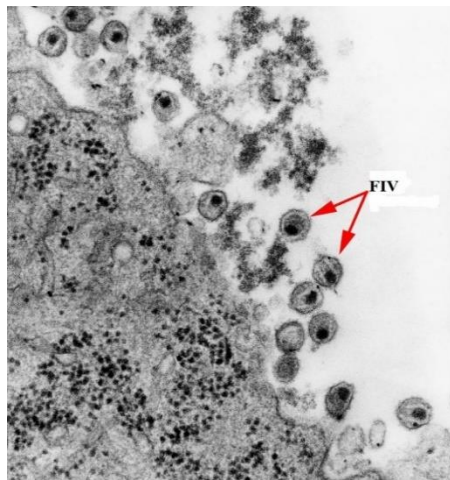
6. VAKCINACE – není

7. OBRAZOVÁ PŘÍLOHA

Obrázek 96 - Nejčastější cestou přenosu onemocnění jsou šarvátky mezi kočkami.



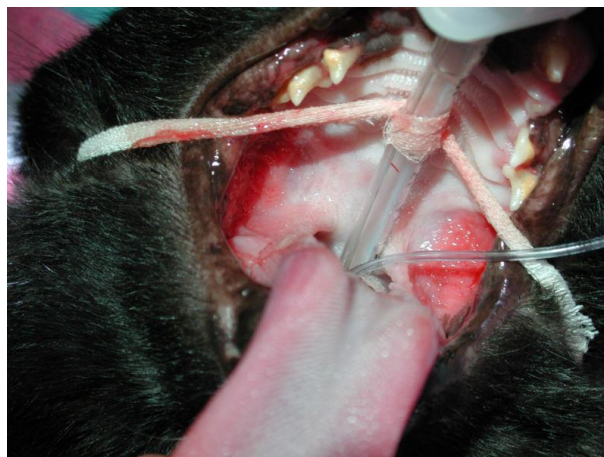Obrázek 97 - Elektronová mikroskopie virionů FIV.



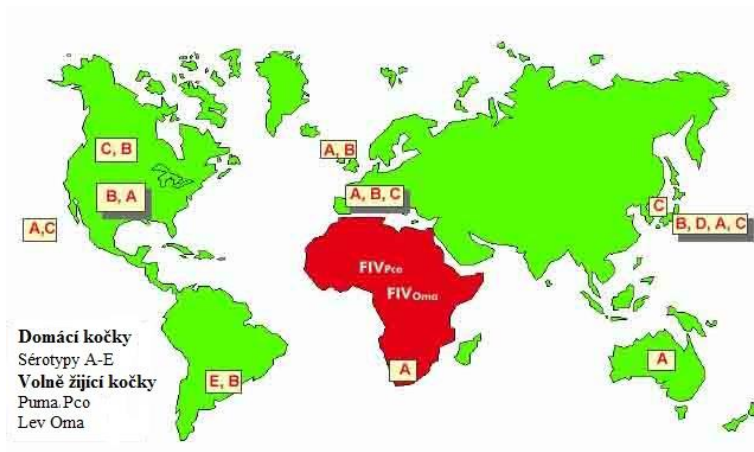
Obrázek 98 - Pacienti s FIV jsou nejčastěji feralizované kočky žijící ve zhoršených zoohygienických podmínkách.



Obrázek 99 - Jedním z projevů FIV je chronická gingivitis.



Obrázek 100 - Schéma distribuce jednotlivých sérotypů FIV po světě.



VIRUS MAEDI-VISNA

1. TAXONOMIE

- 1.1. ČELEĎ: *Retroviridae*
- PODČELEĎ: *Othoretrovirinae*
- ROD: *Lentivirus*
- DRUH: *Maedi-Visna virus*

2. CHARAKTERISTIKA

2.1. VIRION

2.1.1. MORFOLOGIE – sférický až pleomorfní tvar, Ø 80-100nm

2.1.2. STRUKTURA – obalený virus, nukleokapsida s komplexní symetrií přímo obaluje genom viru, z lipidového obalu pocházejícího z plazmatické membrány hostitelské buňky, vyčnívají na povrch peplomery (glykoproteiny)

2.2. GENOM – Genom je tvořen 2 identickými lineárními, nesegmentovanými molekulami RNA. Replikace viru probíhá v jádru hostitelské buňky.

2.3. SUBTYPY – Maedi-Visna virus A-D, virus je velmi podobný Viru arthritis a encefalitis koz

3. PATOGENEZE

3.1. HOSTITELÉ – malí přežvýkavci

3.2. PŘENOS – horizontálně mezi zvířaty sekremem z dýchacích cest a kolostrem, pohlavním stykem, vertikálně intrauterinně.

3.3. PATOGENEZE - Onemocnění je charakteristické dlouhou inkubační dobou, která může být 0,5-2 roku. Virem infikované makrofágy jsou krví roznášeny k predilekčním tkáním, zejména do plic a mléčné žlázy, kde dojde k replikaci viru a následné imunitní odpovědi hostitele. V důsledku lymfoproliferativní odpovědi imunitního systému dochází k progresivnímu intersticiálnímu zánětu plic, karpálních kloubů, mléčné žlázy nebo CNS. Onemocnění není bezprostředně spojeno s imunodeficiencí.

4. KLINICKÉ PŘÍZNAKY

4.1. Inkubační doba tohoto onemocnění je velmi dlouhá, proto se toto onemocnění z pravidla neobjevuje u zvířat mladších 3 let.

4.2. Maedi-Visna se nejčastěji vyskytuje ve dvou formách onemocnění:

4.2.1. PROGRESIVNÍ PNEUMONIE OVCÍ (Maedi) – Nejprve se onemocnění projevuje nespecifickými příznaky, jako jsou deprese, anorexie, zaostávání za stádem, dechové obtíže. Postupem času zvíře hubne, dochází k rozvoji intersticiální pneumonie, parenchymatózní mastitidy a arthritis. Toto klinické stádium trvá 3-8 měsíců, pokud se nedostaví další komplikace, onemocnění je prokázáno až u porážky.

4.2.2. NERVOVÁ FORMA (Visna) – Onemocnění se projevuje nekoordinovanými pohyby při chůzi, zvláštním držením hlavy. Postupně dochází k poruchám hybnosti končetin, zvířata mají problém s příjmem potravy, hubnou a chřádnou.

4.3. VÝSKYT – Celosvětově, mimo Austrálie a Nového Zélandu.

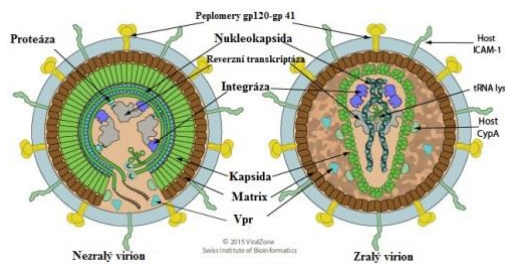
5. DIAGNOSTIKA

5.1. PATOLOGICKO-MORFOLOGICKÝ NÁLEZ – intersticiální pneumonie, mononukleární infiltrace v plicích a CNS

5.2. PŘÍMÁ – PCR

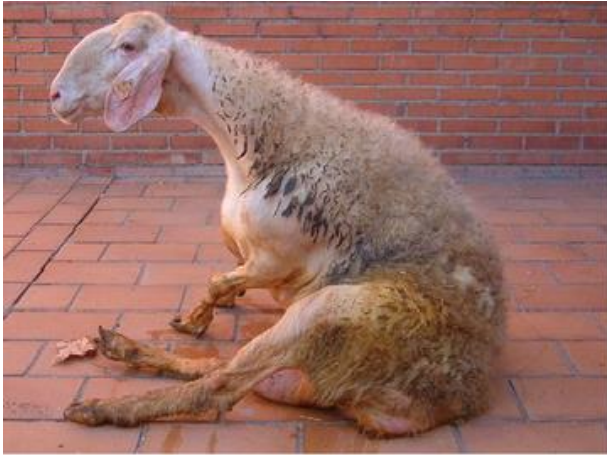5.3. NEPŘÍMÁ – ELISA, imunodifuzní test

6. VAKCINACE – není dostupná



7. OBRAZOVÁ PŘÍLOHA

Obrázek 101 - Paréza pánevních končetin v důsledku infekce virem Maedi-Visna.



Obrázek 102 - Nervové příznaky onemocnění. Z hlediska diferenciální diagnózy je důležité zvážit další možné infekce (tetanus, Aujeszkyho choroba...).



Obrázek 103 - Zvíře trpící respirační formou onemocnění.



VIRUS INFEKČNÍ ANÉMIE KONÍ

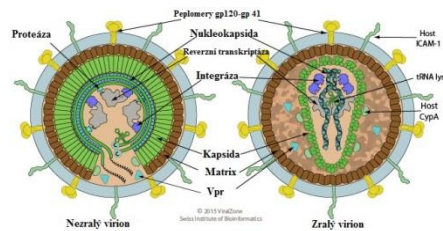
1. TAXONOMIE

1.1. ČELEĎ: *Retroviridae*

PODČELEĎ: *Orthoretroviridae*

ROD: *Lentivirus*

DRUH: *Virus infekční anémie koní*



2. CHARAKTERISTIKA

2.1. VIRION

2.1.1. MORFOLOGIE – sférický tvar, 85-100 nm

2.1.2. STRUKTURA – obalený virus, nukleokapsida s komplexní symetrií obaluje genom viru, z lipidového obalu pocházejícího z plazmatické membrány hostitelské buňky, vyčnívají na povrch peplomery (glykoproteiny)

2.2. GENOM – genom je tvořen dvěma identickými lineárními molekulami RNA. Genom je nesegmentovaný, replikace probíhá v jádře hostitelské buňky.

3. PATOGENEZE

3.1. HOSTITELÉ – koňovití (koně, muly, osli, zebry...)

3.2. PŘENOS – krví a to buď zprostředkované krví sajícím hmyzem (*Ovádoviti*) nebo prostřednictvím člověka – znečištěné injekční jehly, nástroje, oděv. Další možnost přenosu je biologickým materiálem – plazma k transfuzi, semeno, vajíčka, embrya...

3.3. PATOGENEZE – Po průniku viru do organismu viriony napadají makrofágy, ve kterých perzistují po celou dobu života koně. V průběhu replikace dochází k mutacím a mění se tak povrchové antigeny viru, tímto mechanismem virus uniká z dosahu mechanismů imunitního systému. V průběhu infekce jsou také lyzovány červené krvinky a dochází tak k anémii.

4. KLINICKÉ PŘÍZNAKY

4.1. Klinické projevy infekční anémie koní se rozdělují do několika forem, které se však mohou mezi sebou překrývat či přecházet jedna ve druhou.

4.1.1. AKUTNÍ FORMA – je charakteristická opakujícími se epizodami horečnatých stavů, depresí, těžkou anémií, zvýšenou dechovou i tepovou frekvencí, objevují se krváceniny, krev v trusu. Tato forma onemocnění většinou končí fatálně nebo přechází do subakutní formy.

4.1.2. SUBAKUTNÍ FORMA – V této fázi onemocnění jsou příznaky podobné, avšak mírnější. Pokud pacienti tuto fázi onemocnění přežívají, dostávají se do chronické formy onemocnění.

4.1.3. CHRONICKÁ FORMA – Příznaky chronické infekce se mohou značně lišit od velmi mírných příznaků až po velmi závažné, multiorgánové poruchy vedoucí k celkovému kolapsu organismu.

4.2. VÝSKYT - celosvětově

5. DIAGNOSTIKA

5.1. PŘÍMÁ - PCR

5.2. NEPŘÍMÁ – imunodifuzní test (Cogginsův), ELISA, Western blot

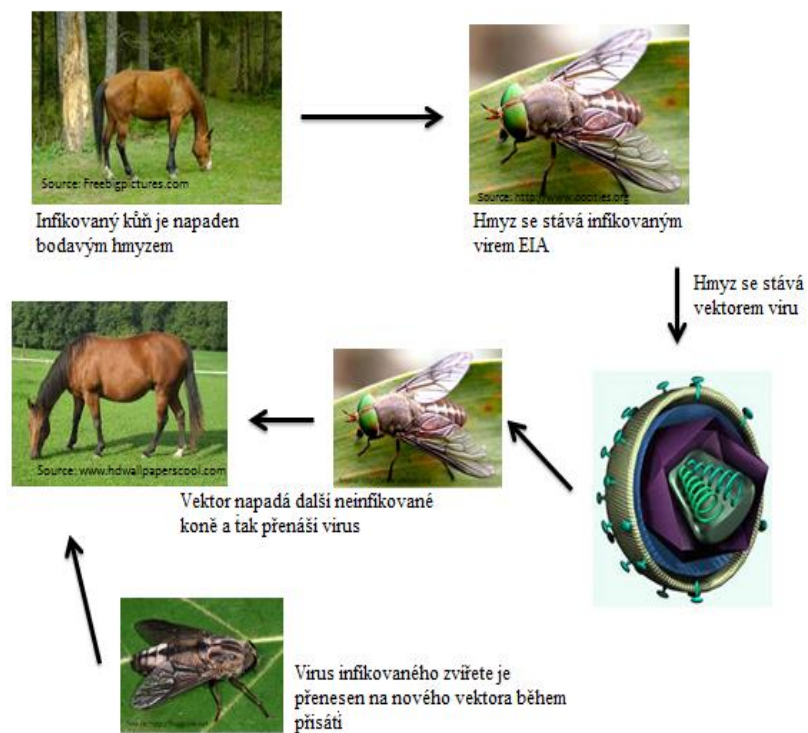
6. VAKCINACE

6.1. V ČR nedostupná

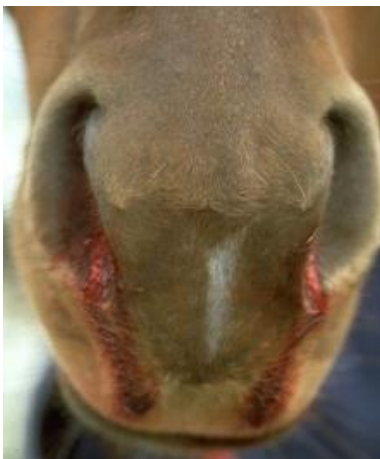6.2. živá atenuovaná vakcína, neprokázala však dostatečnou účinnost

7. OBRAZOVÁ PŘÍLOHA

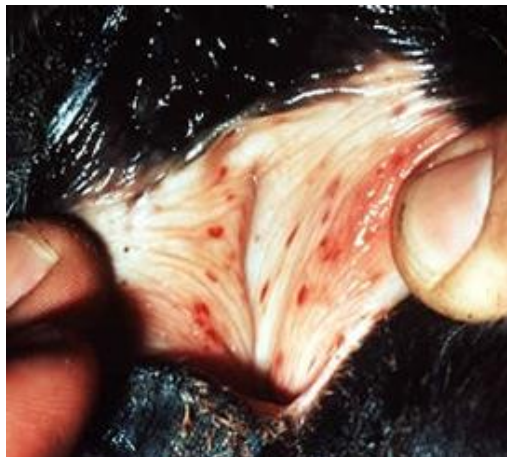Obrázek 104 - Schématické znázornění šíření viru infekční anemie koní.



Obrázek 105 - Krvácení z nosu (epistaxis) je jedním z příznaků onemocnění.



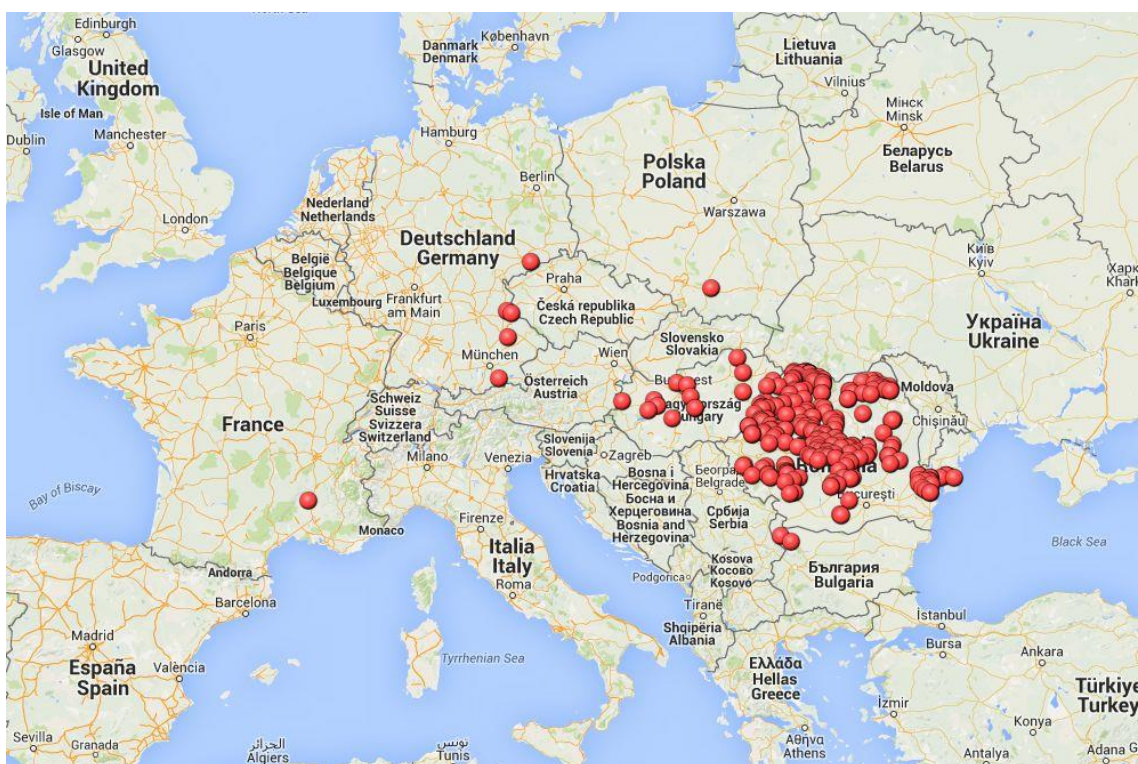
Obrázek 106 - Anemické sliznice a četnými petechiemi se velmi často objevují při tomto onemocnění.



Obrázek 107 - Výrazná kachexie je typický příznak pokročilé infekční anemie koní.



Obrázek 108 - Výskyt EIA v Evropě za rok 2014. Tato nákaza je v ČR povinná hlášením.



LITERÁRNÍ ZDROJE

1. MaCLachlan, N. James, FENNER'S VETERINARY VIROLOGY, Fourth edition, 2011, ISBN: 978-0-12-375158-4
2. Svoboda, Miroslav, INFEKČNÍ NEMOCI PSA A KOČKY, Brno, 1996
3. Andrews, A.H., BOVINE MEDICINE DISEASES AND HUSBANDARY OF CATTLE, Second edition,, 2004, ISBN: 978-0-632-05596-8
4. Celer, V., Celer V., OBECNÁ VIROLOGIE, 2010, ISBN: 978-80-87009-70-3
5. Treml F., Lány L., Pospíšil Z., Zendulková D., INFEKČNÍ CHOROBY ZVÍŘAT II., virové a prionové infekce, VFU Brno 2014, ISBN 978-80-7305-706-0
6. <http://viralzone.expasy.org/>
7. <http://www.ictvonline.org/>
8. Straw, Barbara E., Zimmerman Jeffery J., DISEASES OF SWINE, Ninth edition, 2006, ISBN: 978-0-8138-1703-3
9. Přednášky a cvičení z předmětů Obecná mikrobiologie a Klinická mikrobiologie

ZDROJE OBRAZOVÉ PŘÍLOHY

Obrázek 1 – http://www.fao.org/docrep/003/T0756E/T0756E125.jpg	strana 3
Obrázek 2 – http://www.cfsph.iastate.edu/DiseaseInfo/ImageDB/SVD/SVD_004.jpg	strana.3
Obrázek 3 – http://www.aasv.orgshapissuesv9n5v9n5p239f3.jpg	strana.3
Obrázek 4 – http://www.cvm.tamu.edu/FADR/Files/FMD%20bov%20mouth.jpg	strana 6
Obrázek 5 – http://www.mocr.army.cz/assets/informacni-servis/zpravodajstvi/odber-vzorku-v-pripade-vyskytu-slintavky-a-kulhavky.jpg	strana 6
Obrázek 6 – http://www.afrivip.org/sites/default/files/FMD/images/FMD039_e.jpg	srtana 6
Obrázek 7 - http://www.cvm.tamu.edu/FADR/Files/FMD%20bov%20mouth%20(5).jpg	strana 6
Obrázek 8 – http://ichef1.bbci.co.uk/news/640/media/images/59840000/jpg/_59840467_footandmouthtv000186941.jpg	strana 6
Obrázek 9 - http://www.thepigsite.com/uploads/files/articles/14-06-20AHVLA5.jpg	strana 8
Obrázek 10 – https://www.pig333.com/3tres3_common/art/pig333/1764/what_the_experts_say_1764_oedema_disease2_35711.jpg	strana 8
Obrázek 11 - https://www.pig333.com/3tres3_common/art/pig333/1764/what_the_experts_say_1764_aujeszky_lame_pig_35709.jpg	strana 8
Obrázek 12 - http://www.minipiginfo.com/uploads/5/4/3/0/54308893/8110856.jpg?263	strana 10
Obrázek 13 – http://www.fastonline.org/CD3WD_40/LSTOCK/004/t0756e/T0756E124.jpg .	strana 10
Obrázek 14 - http://www.afrivip.org/sites/default/files/FMD/images/FMD179_e.jpg	strana 10
Obrázek 15 - https://classconnection.s3.amazonaws.com/290/flashcards/1175290/png/gi1329589209909.png	10
Obrázek 16 - https://upload.wikimedia.org/wikipedia/commons/thumb/b/b6/Feline_calicivirus.jpg/200px-Feline_calicivirus.jpg	strana 12
Obrázek 17 - http://www.lifelearn-cliented.com/cms/resources/body/8774/feline_calicivirus_infection-1.jpg	strana 12
Obrázek 18 - https://scoop.ng/wp-content/uploads/2016/06/Endless-Wonder-Cat-Diagnosed-With-%E2%80%98HIV%E2%80%99-Virus.jpg	strana 12
Obrázek 19 - http://www.abcdcatsvets.org/wp-content/uploads/2015/09/03-FCV-virulent-systemic-disease-paws-%C2%A9Uwe-Truyen.jpg	strana 12
Obrázek 20 - http://www.veterinarypracticenews.com/feline-stomatitis-teeth.png	strana 12
Obrázek 21 - http://members.iinet.net.au/~rabbit/rhddying.jpg	strana 14
Obrázek 22 - http://www.cuniculture.info/Docs/Magazine/Magazine2011/Figures/mag38-002-fig03.jpg	strana 14
Obrázek 23 - http://dora.missouri.edu/wp-content/uploads/2013/01/Untitled-27.jpg	strana14
Obrázek 24 http://www.mrk.cz/Data/Pics/2013/312/955017_cd016.jpg	strana 14
Obrázek 25 - https://upload.wikimedia.org/wikipedia/commons/thumb/7/77/Emd-1933.jpg/220px-Emd-1933.jpg	strana 14
Obrázek 26 - https://en.wikipedia.org/wiki/Rabbit_haemorrhagic_disease#/media/File:CSIRO_ScienceImage_2009_Rabbit_Calicivirus.jpg	strana 14
Obrázek 27 - http://www.sciencephoto.com/image/248082/530wm/M0500259-Tick-borne_encephalitis_virus-SPL.jpg	strana 16
Obrázek 28 - http://www.outdoorlivingnashville.com/tickbitepictures.net/images/Tick-Bite-Side-Effects.jpg	strana 16
Obrázek 29 - http://columbia-lyme.org/images/tbe_range.jpg	strana 16

Obrázek 30 - https://www.researchgate.net/profile/Martin_Pfeffer2/publication/43079229/figure/fig5/AS:202750274084867@1425350840159/Schematic-drawing-of-the-transmission-cycle-of-tick-borne-encephalitis-virus.png	strana 17
Obrázek 31 - http://www.nadis.org.uk/media/139177/9%20bvd%20calf_400x318.jpg	strana 19
Obrázek 32 - http://www.vetexaminer.com/wp-content/uploads/2009/09/BVD_lg.jpg	strana 19
Obrázek 33 - http://homepage.usask.ca/~vim458/virology/studpages2009/VirusWebsite/bvdviruscow.jpg	19
Obrázek 34 - http://bvetlampung.ditjennak.pertanian.go.id/new/wp-content/uploads/2014/03/swine.jpg	strana 21
Obrázek 35 - http://www.cfsph.iastate.edu/DiseaseInfo/ImageDB/CSF/CSF_012.jpg	strana 21
Obrázek 36 - http://sanidadanimal.info/cursos/asf/img/caps/c7i1b.jpg	strana 21
Obrázek 37 - https://classconnection.s3.amazonaws.com/49/flashcards/759049/jpg/csf_003-141D362C70341D644D3.jpg	strana 21
Obrázek 38 - http://www.wikiskripta.eu/images/thumb/4/45/YellowFeverVirus.jpg/300px-YellowFeverVirus.jpg	strana 23
Obrázek 39 - Jedním z klinických příznaků jsou otoky distálních částí končetin.....	23
Obrázek 40 - Dále vznikají povšechné otoky podkoží. Ty diagnostikujeme tlakem na danou oblast.	23
Obrázek 41 - http://www.msd-animal-health.ie/Binaries/3057-medium_tcm102-165107.jpg	str. 25
Obrázek 42 - https://www.prrs.com/uploads/img/prrs218.png	strana 25
Obrázek 43 - https://www.pig333.com/3tres3_common/art/pig333/6616/prrs-virus-global-distribution-and-hypothetical-intercontinental-transmission_45600.jpg	strana 25
Obrázek 44 - https://upload.wikimedia.org/wikipedia/commons/7/78/Coronaviruses_004_lores.jpg	strana 28
Obrázek 45 - http://www.cliniciansbrief.com/sites/default/files/COC-FIP-Fig-1.jpg	strana 28
Obrázek 46 - http://animalpetdoctor.homestead.com/afip1.jpg	strana 28
Obrázek 47 - http://www.foodqualitynews.com/var/plain_site/storage/images/media/images/aphis_chickens_with_a_vian-flu-symptoms/9533787-1-eng-GB/APHIS_chickens_with_Avian-flu-symptoms.png	strana 30
Obrázek 48 - - http://www.vetbook.org/wiki/dog/images/0/02/Influenza01.jpg	strana 30
Obrázek 49 - https://upload.wikimedia.org/wikipedia/commons/thumb/f/f0/H1N1_influenza_virus.jpg/300px-H1N1_influenza_virus.jpg	strana 30
Obrázek 50 - https://upload.wikimedia.org/wikipedia/commons/thumb/d/d2/Influenza_geneticshift.svg/220px-Influenza_geneticshift.svg.png	strana 31
Obrázek 51 - https://effervesxnce.files.wordpress.com/2014/06/horse-96207_1280.jpg	strana 33
Obrázek 52 - http://www.coulterah.com/sites/site-1532/images/Rabies%20snarling%20dog.gif ... str.	36
Obrázek 53 - http://image.slidesharecdn.com/rabiesvishnu-120811134412-phpapp01/95/rabies-26-728.jpg?cb=1344692780	strana 36
Obrázek 54 - http://ichef-1.bbc.co.uk/news/560/media/images/83273000/jpg/_83273763_dsc_4939.jpg	strana 36
Obrázek 55 - http://www.who.int/rabies/Global_distribution_risk_humans_contracting_rabies_2013.png?ua=1 ...	37
Obrázek 56 - Osobní výroba obrázku.....	strana 39
Obrázek 57 - http://homepage.usask.ca/~vim458/virology/studpages2009/VirusWebsite/pi3_image.jpg	strana 39
Obrázek 58 - - https://www.researchgate.net/profile/Mamadou_Niang/publication/228500361/figure/download/fig1/AS:301878865874945@1448984938861/Figure-1-Acute-clinical-form-of-CBPP-observed-in-an-untreated-animal-I-4-one-month.png	strana 40

Obrázek 59 - http://ytpo.net/viruses/adpanela/images/parainfluenza-3.jpg	strana 40
Obrázek 60 - http://marphavet.com/uploads/news/2016_05/image002_2.jpg	strana 42
Obrázek 61 - https://upload.wikimedia.org/wikipedia/commons/thumb/2/28/Canine_distemper.jpg/220px-Canine_distemper.jpg	strana 42
Obrázek 62 - http://www.worldclassgsd.com/images2008/Staupe2.jpg	strana 42
Obrázek 63 - https://upload.wikimedia.org/wikipedia/commons/thumb/2/21/Canine_distemper_pathology.jpg/220px-Canine_distemper_pathology.jpg	strana 42
Obrázek 64 - http://www.cvm.tamu.edu/FADR/Files/Rinderpest%201900.jpg	strana 44
Obrázek 65 - http://img.scoop.it/UTIHvZq3V48lrxCw1Ym8cjl72eJkfbmt4t8yenImKBXEejxNn4ZJNZ2ss5Ku7Cxt	44
Obrázek 66 - https://microbewiki.kenyon.edu/images/thumb/1/11/Rinderpestmouth.jpg/300px-Rinderpestmouth.jpg	strana 44
Obrázek 67 - http://www.fao.org/3/a-v8180t/v8180T12.jpg	strana 44
Obrázek 68 - http://www.cfsph.iastate.edu/DiseaseInfo/ImageDB/ND/ND_002.jpg	strana 46
Obrázek 69 - - http://www.poultrydisease.ir/Atlases/avian-atlas/sites/agilestaging.library.cornell.edu/avian-atlas/files/avian_atlas_assets/3.5.08.DSC00043%20x750.jpg	strana 46
Obrázek 70 - http://www.poultryclubsa.co.za/wp-content/uploads/Newcastle-2-Small.jpeg	strana 46
Obrázek 71 - http://www.mcrc4.com/wp-content/uploads/2013/05/20130515-075658.jpg	strana 46
Obrázek 72 - - https://s3.amazonaws.com/classconnection/984/flashcards/5297984/png/screen_shot_2014-11-18_at_123702_pm-149C2E8564C63EB369E.png	strana 48
Obrázek 73 - http://bloximages.chicago2.vip.townnews.com/agriview.com/content/tncms/assets/v3/editorial/d/a6/da6be13f-fe8d-530b-bc12-33db116b37c5/54f4ba441eab8.image.jpg	strana 48
Obrázek 74 - http://homepage.usask.ca/~vim458/virology/studpages2009/VirusWebsite/brsvcow.gif	strana 48
Obrázek 75 - http://education.expasy.org/images/Orthoreovirus_maturation.jpg	strana 50
Obrázek 76 - - http://www.thepoultrysite.com/publications/images/image_Page_051_Image_0002.jpg	strana 50
Obrázek 77 - - http://www.gambassa.com/gambassafiles/images/images/deathgawd/reoviruses_v1.gif	strana 50
Obrázek 78 - https://www.idexx.com/images/livestock-poultry/swine/piglet-realpcr-coronavirus-230x207.jpg	strana 50
Obrázek 79 - http://2.bp.blogspot.com/-TFqvDJTcJc4/U8TwhM5sO8I/AAAAAAAAAABY/j06zEUck3dA/s1600/300px-Bluetongue_pic_5.jpg	52
Obrázek 80 - https://microbewiki.kenyon.edu/images/thumb/b/ba/Bluetongue.jpg/250px-Bluetongue.jpg	strana 52
Obrázek 81 - http://repository.up.ac.za/bitstream/handle/2263/32683/bt-080.jpg?sequence=1&isAllowed=y	strana 52
Obrázek 82 - http://www.parksidevets.com/images/farms/sheep_with_bluetongue.jpg	strana 53
Obrázek 83 - http://www.warmwell.com/08novbluetongue_restrictedzones-map.jpg	strana 53
Obrázek 84 - http://homepage.usask.ca/~vim458/virology/studpages2007/Chad_Jan_Amy/rotacalf.jpg	strana 55
Obrázek 85 - http://www.nadis.org.uk/media/40276/fig2_500x333.jpg	strana 55
Obrázek 86 - http://www.cdc.gov/dotw/rotavirus/images/micrograph_928px.jpg	strana 55
Obrázek 87- http://www.ckequinehospital.com/content_th_big/PAGE172_foal_with_diarrhea.jpg ..	55

Obrázek 88 - http://ocw.tufts.edu/data/72/1362317/1368962/1376211_xlarge.jpg	strana 57
Obrázek 89 - http://www.thepoultrysite.com/publications/images/image_Page_057_Image_0002.jpg	strana 57
Obrázek 90 - http://www.thepoultrysite.com/publications/images/image_Page_057_Image_0004.jpg	strana 57
Obrázek 91 - https://upload.wikimedia.org/wikipedia/commons/4/40/Feline-Leucosis.jpg	strana 60
Obrázek 92 - https://veterinarysupplies.files.wordpress.com/2012/04/cat-deas.jpg?w=714	strana 60
Obrázek 93 - http://vetbook.org/wiki/cat/images/thumb/4/4b/Felv1.jpg/300px-Felv1.jpg	strana 60
Obrázek 94 - http://vetbook.org/wiki/cat/images/thumb/c/cf/Felv3.jpg/300px-Felv3.jpg	strana 60
Obrázek 95 - http://farm7.staticflickr.com/6103/6381634869_8e011c2dc0.jpg	strana 60
Obrázek 96 - http://localvet.com.au/greenvale/Images/slide15b.png	strana 62
Obrázek 97 - https://phil.cdc.gov/PHIL/Images/8254/8254_lores.jpg	strana 62
Obrázek 98 - http://hk5h1jrb20jxth2s0b2jfj.wpengine.netdna-cdn.com/wp-content/uploads/2015/01/shutterstock_220680049.jpg	strana 62
Obrázek 99 - http://homepage.usask.ca/~vim458/virology/studpages2007/FIV_Website/pics/stomatitis.gif	str.:62
Obrázek 100 - http://vetbook.org/wiki/cat/images/8/82/Fiv_distribution.jpg	strana 63
Obrázek 101 - https://www.researchgate.net/profile/Nina_Rzechorzek2/publication/283733800/figure/fig3/AS:316837142253584@1452551269649/Fig-4-Limb-paralysis-due-to-infection-with-maedi-visna-virus-MVV-Early-in-the-disease.png	strana 65
Obrázek 102 - https://i.ytimg.com/vi/p1ZGeC7wDuI/maxresdefault.jpg	strana 65
Obrázek 103 - http://www.flockandherd.net.au/sheep/images/spainrespiratory10.jpg	strana 65
Obrázek 104 - https://cellularphysiology.wikispaces.com/file/view/cellphysmidterm.PNG/475697338/cellphysmidterm.PNG	strana 67
Obrázek 105 - https://www.vetstream.com/images-equis/thumbs/21_165426-thumb.jpg	strana 67
Obrázek 106 - http://www.merckvetmanual.com/media/vet/photos/media/photos/genei01.jpg	67
Obrázek 107 - http://files.i-endurance.webnode.cz/200000144-78a807a9d7/Infek%C4%8Dn%C3%AD%20an%C3%A9mie%20kon%C3%AD.jpg	strana 68
Obrázek 108 - http://eagri.cz/public/web/file/418528/eia._20150831.png.jpg	strana 68