

MVc. M. Hošek; MVc. K. Bucká; MVDr. J. Václavíková, Ph.D.

Anamnéza

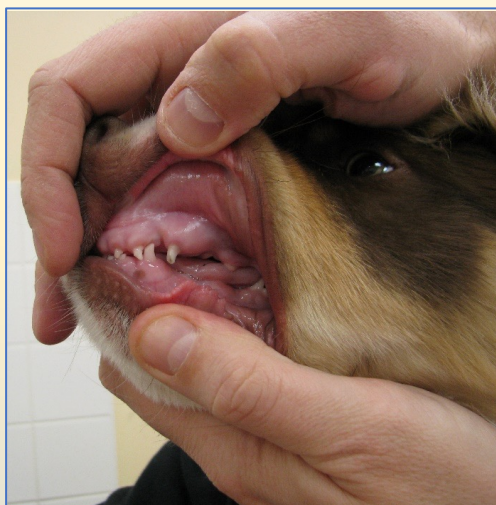Správný odběr anamnézy je podstatnou součástí vyšetření pacienta. Délka trvání obtíží, zda se jedná o akutní stavy nebo naopak o chronicky progredující obtíže jsou jedny z nejdůležitějších otázek veterinárního lékaře.

Klinické vyšetření


Klinické vyšetření pacienta zahrnuje komplexní vyšetření celkového stavu. Po kompletním klinickém vyšetření a odběru anamnézy se soustředíme na oblast obličeje a hlavy. Standardně jej provádíme bez sedace. Adspekcí hodnotíme obličejovou a čelistní symetrii, přítomnost výtoku z očí, nosu, přítomnost otoků, zvýšenou salivaci a další obtíže.

Stomatologické vyšetření

Míra stomatologického vyšetření se odvíjí od ochoty spolupráce pacienta. Při vyšetřování dutiny ústní je nesmírně důležitá správná fixace hlavy zvířete. Při vyšetření si všímáme okluze, postavení zubů, jejich počtu, přítomnosti fraktur korunek zubů, diskolorace korunek zubů, bolestivosti a dalších. Zhodnocení stavu parodontálních tkání provádíme vždy v sedaci. Po úvodu pacienta do celkové anestezie následuje orotracheální intubace, teprve poté provádíme vyšetření.



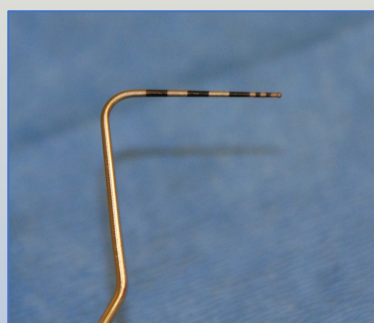
fixace hlavy zvířete při vyšetřování dutiny ústní



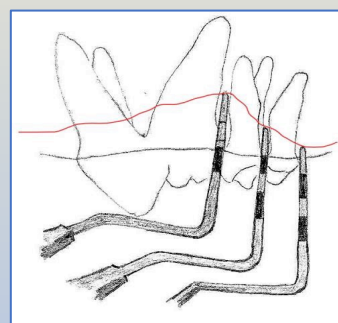
hodnocení symetrie obličeje

Vyšetření parodontálního aparátu

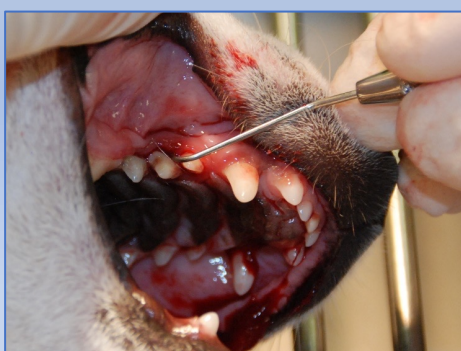Součástí stomatologického vyšetření je zhodnocení stavu parodontálního aparátu. To provádíme za použití parodontální sondy, kdy jemným tlakem vyšetřujeme hloubku parodontálních kapes v oblasti tzv. *sulcus gingivalis*. Správně provedené stomatologické vyšetření by mělo zahrnovat i vyšetření rentgenologické. K tomu používáme intraorální rentgenový přístroj. Vyhotovením RTG snímku lze odhalit velké množství na první pohled skrytých parodontálních defektů.



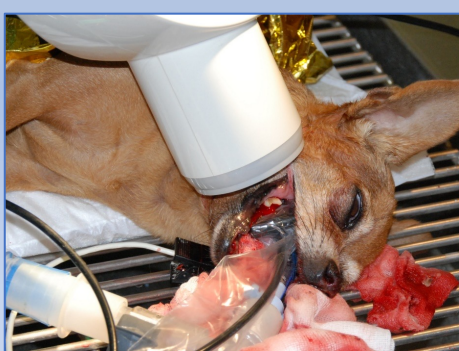parodontální sonda



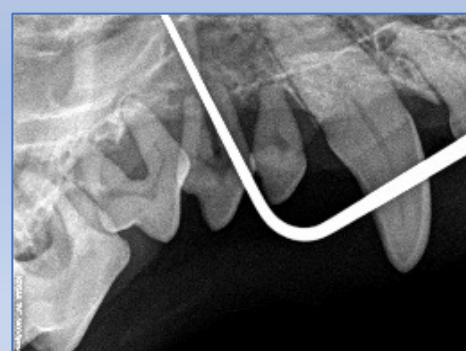
použití parodontální sondy



vyšetření parodontálních defektů za použití parodontální sondy



rentgenologické vyšetření parodontálních defektů



rentgenologické vyšetření parodontálních defektů