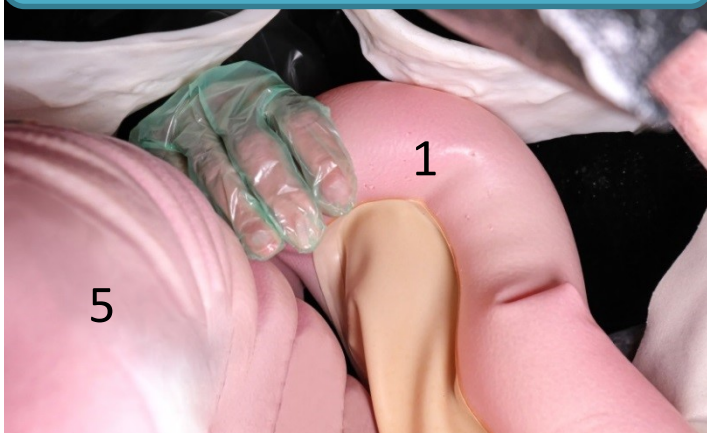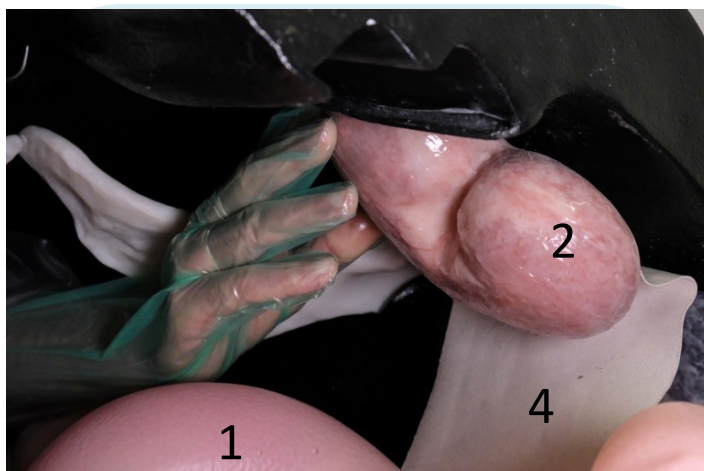


# Rektální vyšetření – patologické nálezy

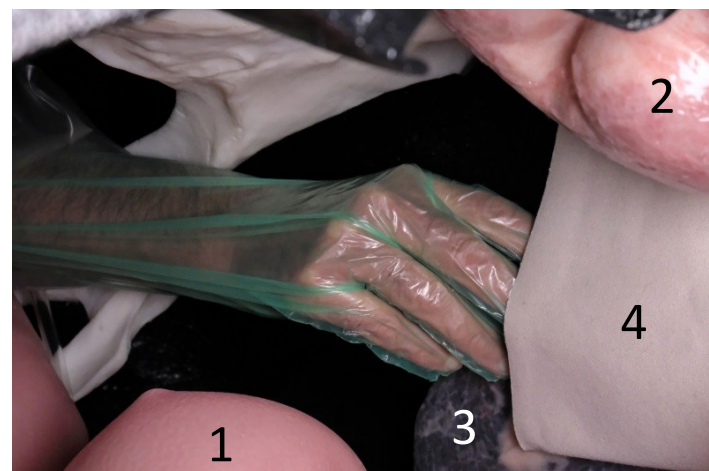
## Rektální vyšetření



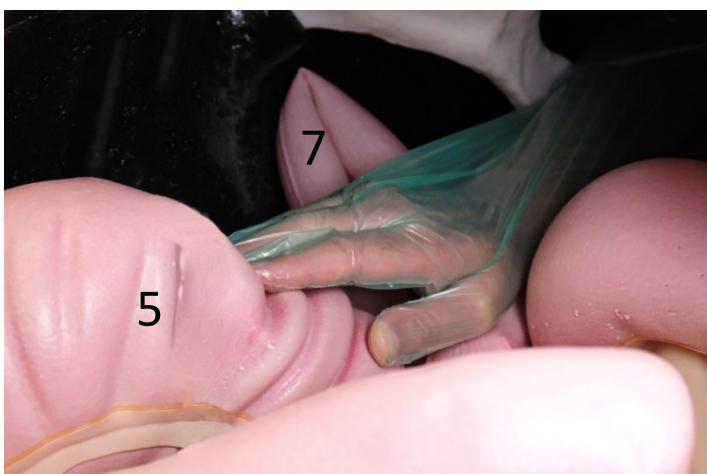
1) pánevní flexura



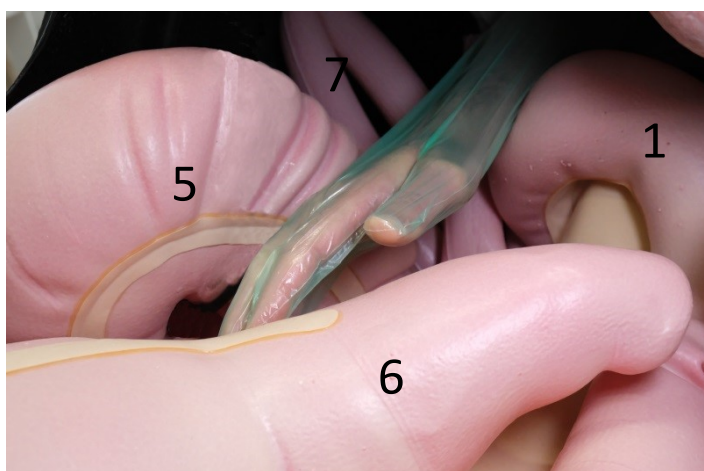
2) levá ledvina



3) slezina  
4) renolienální vaz  
2) levá ledvina




5) hlava céka  
s hmatnou ventrální tení



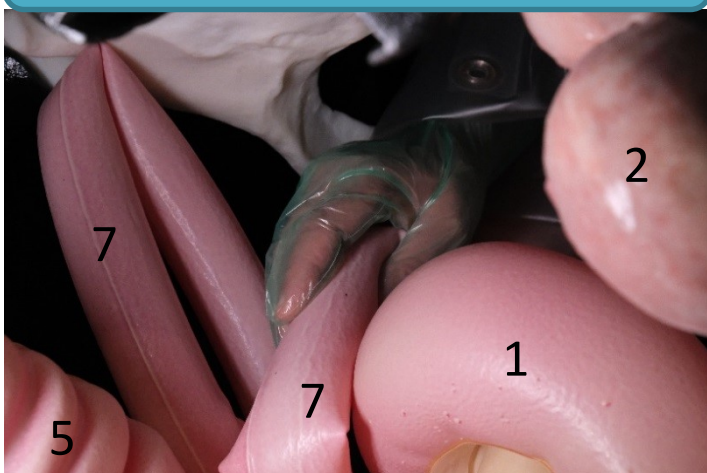
6) žaludkovité rozšíření

## Video

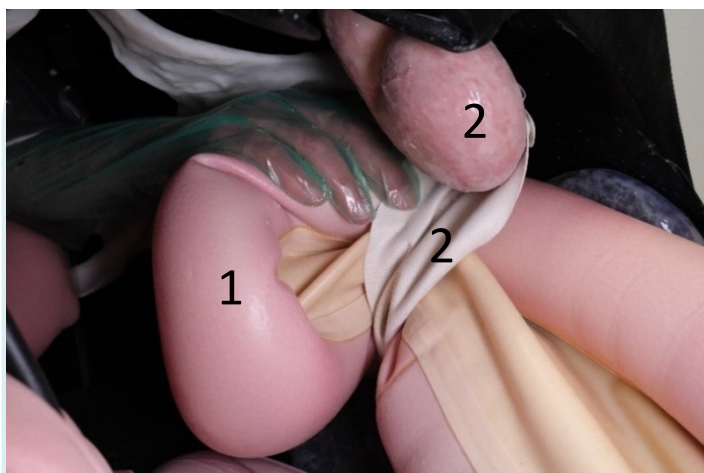


Rektální vyšetření

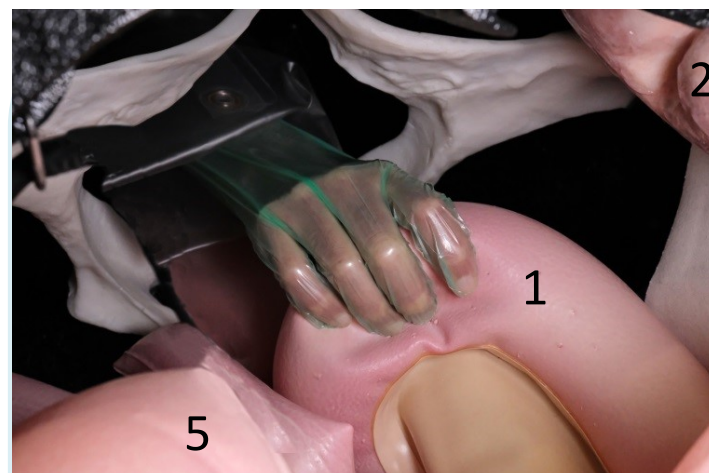
## Patologické nálezy



7) plynatá tenká střeva  
(fyziologicky nejsou hmatná)



Pánevní flexura (1)  
za renolienárním vazem (2)



1) kaudálně posunutá pánevní  
flexura